Fortschritte auf dem Gebiete der Röntgenstrahlen

Herausgeber: Professor Dr. **Deycke** und Dr. **Albers-Schönberg**

Ergänzungsheft 2

ATLAS

der normalen und pathologischen Anatomie

in typischen Röntgenbildern

Die angeborenen Verbildungen der oberen Extremitäten

von

Dr. **Georg Joachimsthal**

Privatdozent an der Berliner Universität

Leipzig

Georg Thieme

22500565260

Med
K29855

Fortschritte auf dem Gebiete der Röntgenstrahlen
Herausgeber: Professor Dr. Deycke und Dr. Albers-Schönberg
Ergänzungsheft 2

ATLAS

der normalen und pathologischen Anatomie

in typischen Röntgenbildern

Die angeborenen Verbildungen der oberen Extremitäten

von

Dr. Georg Joachimsthal
Privatdozent an der Berliner Universität

Hamburg
Lucas Gräfe & Sillem
1900.

Die angeborenen Verbildungen

der

Oberen Extremitäten

von

Dr. **Georg Joachimsthal**
Privatdozent an der Berliner Universität

Mit 33 Röntgenbildern auf 8 Tafeln und 24 Figuren im Text



Hamburg
Lucas Gräfe & Sillem
1900.

15622181

WELLCOME INSTITUTE
LIBRARY

Coll.	WelMCmac
Coll.	
No.	WE

33292

Vorwort.

Wohl kaum überzeugender lässt sich der hohe praktische, namentlich aber wissenschaftliche Wert des Röntgenverfahrens vor Augen führen, als bei einer Besprechung der Extremitätenmissbildungen unter Hinweis auf die mittelst der Durchleuchtung lebender Individuen gewonnenen Ergebnisse. Unsere bisherigen klinischen Beobachtungen litten gegenüber den spärlichen anatomischen Beschreibungen einschlägiger Fälle an dem empfindlichen Mangel, dass sie uns über die tiefer liegenden Teile, namentlich über die Knochenverhältnisse, völlig im Unklaren liessen und so dazu führten, Vermutungen nachzugehen, denen später die thatsächlichen Verhältnisse nicht entsprachen. Das Verfahren, über das wir nunmehr verfügen, hilft uns über diese Mängel hinweg, indem es, wie die folgende Beschreibung zunächst der Verbildungen der oberen Extremität darthun dürfte, auf das genaueste über Form, Grösse, Gestalt und Artikulationsverhältnisse der Knochen orientiert und, da es die Lagerung der einzelnen Teile in situ vorführt, vielfach wertvollere Aufschlüsse giebt, als die Durchforschung anatomischer Präparate.

Die folgende Zusammenstellung enthält lediglich meine eigenen Beobachtungen. Einen Teil derselben hatte ich — dank der Liebenswürdigkeit des Herrn Geheimrat Prof. Dr. J. Wolff — während meiner Thätigkeit an der Berliner Universitäts-Poliklinik für orthopädische Chirurgie zu sammeln Gelegenheit. Von Herrn Geheimrat Prof. Dr. v. Bergmann wurde mir in entgegenkommendster Weise einschlägiges Material aus der Berliner chirurgischen Universitäts-Klinik zur Verfügung gestellt. Beiden Herren, sowie den Herren Geheimrat Dr. Bartels, Dr. Benas, Oberstabsarzt Dr. Beyfuss, Privatdoz. Dr. Finkelstein, Prof. Dr. Albert Fränkel, Dr. Herz-Berlin, Dr. Herz-Bochum, Dr. Katzenstein, Oberstabsarzt Dr. Maass, Privatdoz. Dr. Magnus Levy-Strassburg, Dr. Paul Marcuse, Privatdoz. Dr. H. Neumann und Dr. A. Samter-Friedenau, die mich durch freundliche Zuweisung interessanter Krankheitsfälle unterstützten, sowie endlich Herrn Prof. Dr. Pfitzner-Strassburg, welcher in mehreren meiner Beobachtungen durch Herstellung von Rekonstruktionszeichnungen nach dem von ihm beschriebenen Verfahren wesentlich zur Klärung der Verhältnisse beitrug, gestatte ich mir, auch an dieser Stelle verbindlichst zu danken.

Wenn ich bei der Besprechung den hauptsächlichsten Wert auf die morphologischen Verhältnisse lege und der Theorie wie der auf dem Gebiete der angeborenen Verbildungen so überaus grossen Litteratur nur, soweit dies unumgänglich nötig ist, nachgehe, so geschieht dies mit Rücksicht auf den vornehmlichsten Zweck dieses Atlas, der in typischen Bildern die wichtigsten Erkrankungsformen vor Augen führen und so eine Grundlage schaffen will, auf der auch der weniger Erfahrene im stande sein wird weiterzubauen.

Hoffen wir, dass wir durch bessere Ausnutzung der einzelnen Fälle mit Hilfe von Röntgenbildern auch auf dem noch vielfach dunklen Wege zur Erforschung der Ursachen der angeborenen Deformitäten bald weiter gelangen werden.

Der Verfasser.

I. Der angeborene Hochstand des Schulterblattes.

Ich beginne meine Auseinandersetzungen mit einer eigenartigen Deformität, auf die erst in neuester Zeit die Aufmerksamkeit der ärztlichen Welt gelenkt worden ist, und die demnach auch noch in vielen Punkten der weiteren Erforschung bedarf, mit dem angeborenen Hochstand des Schulterblattes. Dass bei hochgradigen Rückgratsverkrümmungen die der Dorsal- resp. Cervicalscoliose entsprechende Schulter höher tritt, ist eine alltägliche Erscheinung, dass dagegen unabhängig von jeder ausgesprochenen Deviation der Wirbelsäule ein Hochstand des einen Schulterblattes als angeborene Anomalie sich einstellen kann, haben in Amerika zuerst Mc. Burney und Sands im Jahre 1888, in Deutschland Sprengel im Jahre 1891, und zwar letzterer sofort an 4 Fällen, zu zeigen vermocht. Seitdem hat sich die Casuistik bis auf 33 einschlägige Fälle vermehrt.

Ich selbst habe die Anomalie dreimal und zwar bei einem 10jährigen Knaben und bei zwei 2 resp. 3jährigen Mädchen gesehen. Zweimal war die linke, einmal die rechte Scapula beteiligt. Das durch die Verbildung erzeugte Krankheitsbild werde ich am besten an diesen Beobachtungen erläutern können.

Es handelt sich zunächst um ein aus gesunder Familie stammendes, sonst wohlgebildetes, 3jähriges Mädchen (Fig. 1), bei dem die in Rede stehende Deformität zufällig im 3. Lebensmonate entdeckt wurde. Die Scapula ist, nach der Stellung ihres unteren Winkels beurteilt, um $4^1/_2$ cm eleviert, ohne dass die Möglichkeit bestände, sie aktiv oder passiv zu senken. Dabei erscheint der Rücken des Kindes bis auf die Gegend des Schulterblattes durchaus gleichmässig gebaut; speziell verläuft die Dornfortsatzlinie gerade, und erweisen sich die Seitenkonturen des Rumpfes auch in vornübergebeugter Haltung gleichmässig gewölbt. Am Innenrande des linken Schulterblattes fällt in der Höhe der Spina eine kleinwallnussgrosse Hervorragung auf, die an der anderen Seite fehlt. Die Entfernung von der Spina bis zum Angulus beträgt rechts und links 7 cm, der Abstand vom Acromion dagegen bis zum unteren Winkel links $7^1/_2$, rechts $10^1/_2$ cm. Der untere Winkel ist von der Mittellinie links 5, rechts 7, die Spina von den Dornfortsätzen links 3, rechts 4 cm entfernt. Der Angulus inferior ist in geringem Grade von der Unterlage abgehoben und gleichzeitig der Margo superior etwas nach vorn verschoben. Der letztere lässt sich mit Leichtigkeit vom Hals und Nacken aus abtasten, wobei der mediale Winkel den Eindruck einer Exostose gewährt.

Fig. 1.
Angeborener Hochstand des linken Schulterblattes bei einem 3jährigen Mädchen.

Die ganze linke Kopf- und Gesichtsseite ist bei dem Kinde kleiner als die rechte.

Überaus instruktiv gestalten sich die Verhältnisse auf dem in Rückenlage bei einem 60 cm betragenden Röhrenabstande gefertigten Röntgenbilde (Tafel I, Fig. 1). Während auf der rechten Seite nur der äussere Anteil des oberen Scapularrandes zu erkennen ist, soweit bis derselbe

sich hinter die zweite Rippe schiebt, sehen wir ihn links in seiner ganzen Ausdehnung vor uns, wie er parallel den obersten Rippen, reichlich fingerbreit oberhalb der ersten, die Richtung zum 5. Halswirbel einschlägt, um etwa 2 cm von demselben entfernt zu endigen. Wir übersehen der elevierten Lage des linken Schulterblattes entsprechend, im Gegensatz zur Norm, den gesamten oberen und äusseren Anteil desselben. Von einer Exostose ist nichts zu entdecken. Die Wirbelsäule zeigt auf dem Skiagramm in ihrem Dorsalteile eine geringe Abweichung nach der rechten Seite, für die bei der Betrachtung des Rückens keine Anzeichen vorlagen.

Meine beiden weiteren Beobachtungen von angeborenem Hochstand der Scapula erweisen sich dem eben geschilderten Falle als in vielen Beziehungen analog.

Der 10jährige Knabe (Fig. 2 und 3) hat eine 17jährige Schwester mit rechtseitiger angeborener Hüftverrenkung. Der untere Winkel des rechten Schulterblattes

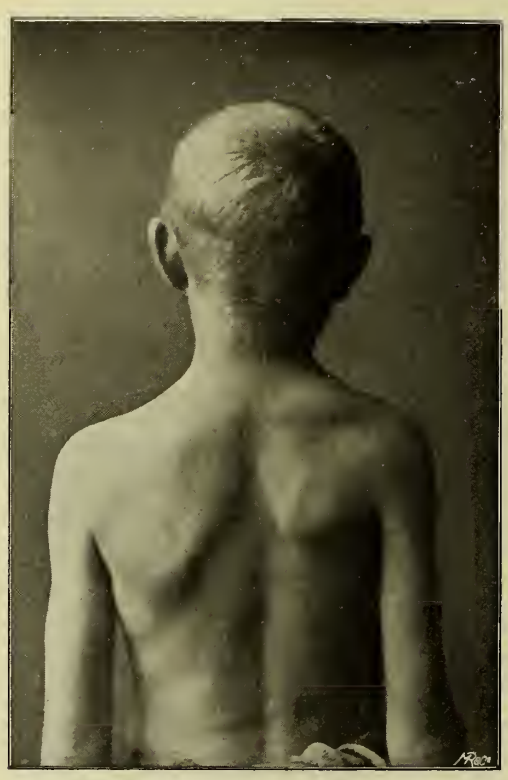

Fig 2.

Fig. 3.

Angeborener Hochstand des rechten Schulterblattes bei einem 10jährigen Knaben.

steht bei ihm 4 cm höher als der linke und hat sich gleichzeitig bis auf $2^1/_2$ cm — im Gegensatz zu 6 cm auf der gesunden Seite — der Mittellinie genähert, während die Spina beiderseits die gleiche Entfernung von den Dornfortsätzen behalten hat. Ebenso ist bei dem 2jährigen Mädchen die rechte Scapula um 3 cm eleviert und mit dem unteren Winkel um 2 cm weiter als linkerseits an die Mittellinie herangerückt. In beiden Fällen konstatieren wir wiederum eine Drehung der Scapula um eine frontale Axe mit einer Hebung des Angulus inferior, einer Senkung des Margo superior scapulae, welch letzterer mit seiner vermeintlichen Exostose aufs deutlichste fingerbreit oberhalb der Clavicula abzutasten ist. Die Durchleuchtung ergiebt bei beiden Patienten dasselbe Bild wie in dem oben ausführlicher besprochenen Falle.

Die funktionellen Störungen beschränken sich in allen drei Fällen auf eine unbedeutende Behinderung der Abduction.

Überblicken wir nun mit Einschluss dieser eigenen Beobachtungen die bisherige Casuistik, so ergiebt sich, dass die Affektion, die bisher 34mal auf eine Seite beschränkt,

zweimal doppelseitig (Milo und Honsell) — bei Individuen vom frühesten Alter bis zu 41 Jahren — zur Beobachtung kam, die linke Seite zu bevorzugen scheint.

Störungen bei der Geburt werden niemals verzeichnet, einmal (Beely) erfolgte dieselbe in Beckenendlage. Bolten erwähnt, dass in dem von ihm beschriebenen Falle ein abnormer Fruchtwassermangel aufgefallen sei.

Sprengel giebt von zweien seiner Kranken an, dass sie kurze Zeit nach der Geburt und noch einige Zeit nach derselben den Arm der deformierten Seite nach hinten umgeschlagen gehalten hätten; ebenso lag in dem von Bolten publizierten Falle der entsprechende Arm post partum dicht am Rücken, als ob er dort festgebunden wäre. Kinder, über die Sprengel und Perman berichten, pflegten während des Schlafes die Arme in diese Stellung zu bringen, die eine der Deformität ähnliche Haltung des Schulterblattes bedingt. Milo's doppelseitig afficierter Knabe hielt am liebsten beide Arme auf dem Rücken.

Um die Verschiebung des afficierten Schulterblattes nach oben zu beurteilen, verglich man dieses entweder mit der gesunden Scapula, der gegenüber sich Differenzen von $1\frac{1}{2}$—$11\frac{1}{2}$ cm herausstellten, oder man berücksichtigte die Beziehungen einerseits der Spina, andrerseits des Angulus inferior zur Dornfortsatzlinie. Erstere erweist sich bis zur Vertebra prominens, ja, wie in unserm ersten Falle, bis zum 5. Halswirbel, letzterer bis zum 3. Brustwirbeldornfortsatz verschoben. Endlich konnte man auch als Massstab für die Beurteilung der Schulterblattstellung das Schlüsselbein heranziehen, das unter normalen Verhältnissen mit dem oberen Rande der Scapula in gleicher Ebene sich befindet, bei der in Rede stehenden angeborenen Deformität aber zwei Finger breit von diesem überragt werden kann.

Zu dem Hochstand der Scapula gesellt sich meist eine Schrägstellung derselben. Indem sich der äussere Teil weniger stark als der mediale verschiebt, kommt es zu einer beträchtlichen Annäherung des unteren Winkels an die Wirbellinie, wie sie besonders in dem Falle von Milo ausgesprochen erschien, in welch letzterem bei herabhängenden Armen der Abstand beider Unterwinkel nur 1 cm betrug. Diese Schrägstellung des Schulterblattes scheint indessen nicht allen Fällen gemeinsam zu sein, wenigstens erwähnen einige Autoren nichts davon, ja in den Beobachtungen von Kölliker, Beely und Bolten entfernte sich der untere Winkel von der Mittellinie.

Endlich vermochte ich in meinen Beobachtungen noch eine dritte Stellungsanomalie nachzuweisen, eine Drehung der Scapula um eine frontale Achse, der zufolge der untere Winkel von der Unterlage abgehoben, der obere Rand gesenkt und damit der Clavicula genähert wird.

Das deutliche Vorspringen des oberen Randes und die Möglichkeit, denselben entgegen der Norm abzutasten, haben Kölliker, Hoffa u. A. dazu geführt, eine von ihm ausgehende hakenförmige Exostose zu vermuten. Die zum Zwecke der Beseitigung derselben unternommenen Eingriffe zeigten indess das Irrtümliche der Annahme. Der entsprechend dem vermeintlichen oberen Schulterblattrande geführte Schnitt traf nicht den oberen Rand der Scapula, sondern die Spina. Eine Exostose war nicht vorhanden, sondern der obere Schulterblattrand, der fast die Clavicula erreichte, hatte eine solche vorgetäuscht.

Die Funktion war meist nur in unerheblicher Weise gestört, indem die Erhebung des Armes um ein geringes behindert wurde. Zuweilen war die Störung im Gebrauche des Gliedes so unbedeutend, dass erst die aus fernliegenden Gründen vorgenommene Untersuchung zur Entdeckung der Unregelmässigkeit führte (Schlange). Nur Milo's doppelseitig erkrankter Knabe vermochte die Arme kaum horizontal seitwärts zu erheben. Dabei musste stets der Kopf nach vorn gebeugt werden. Es war dem Kranken unmöglich, die Arme horizontal über der Brust zu kreuzen; versuchte er dieselben zu supinieren, so stiessen die medialen Ränder beider Scapulae aneinander.

Die Schulterblattdeformität hat man bei einzelnen Individuen kombiniert mit anderweitigen angeborenen Verbildungen gefunden. So sah ich bei einem von mir im Juni 1895 der Berliner Freien Vereinigung der Chirurgen vorgestellten 10jährigen Knaben, bei dem ein

Defekt des rechten Ober- und Vorderarmes bestand, die Hand dagegen ausgebildet war, — ein Fall, auf den ich weiter unten noch zurückkomme — die rudimentär entwickelte Scapula, besonders in ihrem äusseren Anteil stark in die Höhe gerückt, so dass beispielsweise der untere Winkel um 7 cm höher stand, als der entsprechende Winkel der linken Seite. Man gewann bei der Betrachtung des Knaben durchaus den Eindruck, als ob die normale Schwere des Armes notwendig wäre, um das Schulterblatt in seiner richtigen Stellung zum Körper zu erhalten. Bolten fand einen Hochstand der linken Scapula in Begleitung eines linksseitigen Radiusdefektes und einer rudimentären Entwickelung des rechten Daumens. Wolfheim konstatierte daneben eine unvollkommene Ausbildung des entsprechenden Pectoralis maior, der nur bis zur dritten Rippe reichte, während er an der normalen Seite an fünf Rippen seinen Ursprung nahm. In Beely's und Wolfheim's Fällen bestand gleichzeitig ein angeborener Schiefhals. Schlange, Beely, Bolten, Wolfheim und ich selbst konstatierten eine Atrophie der dem Hochstande entsprechenden Gesichts- und Schädelhälfte, resp. eine Verschiebung der betreffenden Schädelhälfte gegen die andere nach hinten. In je einer Beobachtung von Sprengel und von mir litt eine Schwester des betreffenden Patienten an einer angeborenen Hüftluxation.

Wenig befriedigend sind die bisherigen Versuche, die Aetiologie des angeborenen Hochstandes der Scapula aufzuklären, ausgefallen.

Wie bei fast allen congenitalen Anomalien hat man zunächst dem Mangel an Fruchtwasser, der übrigens in dem Falle von Bolten ausdrücklich konstatiert sein sollte, die Schuld zugeschrieben. Die von Sprengel, Perman und Bolten post partum konstatierte Verlagerung des Armes nach hinten, bei dem vermeintlichen Fruchtwassermangel erzwungen durch die Uteruswandung, sollte die Ursache der Deformität sein (Sprengel, Perman, Kölliker, Holz u. A.). Eine andere Reihe von Autoren (Schlange, Beely u. A.) bringen den angeborenen Hochstand der Scapula, analog den Verhältnissen beim Caput obstipum congenitum, in Verbindung mit primärer Muskelschrumpfung im Bereiche des Cucullaris und Levator scapulae. Für die Analogie mit dem angeborenen Schiefhals war vor allem die beide Deformitäten begleitende Gesichtsasymmetrie bestimmend. Endlich sucht Kirmisson die Ursache der Deformität in einer Missbildung des Schulterblattes selbst. Er stützt sich bei dieser Auffassung im wesentlichen auf ein anatomisches Präparat von einem kurze Zeit nach der Geburt verstorbenen Kinde, das gleichzeitig mit einer Hüftgelenksluxation und multiplen Skeletdeformitäten ein ganz eigenartiges Verhalten des Schulterblattes zeigte. An dem letzteren hatte eine Entwickelungshemmung stattgefunden, die sich nicht nur auf die Gelenkgegend, sondern auch noch auf verschiedene andere Teile dieses Knochens erstreckte. Die Fossa supraspinata war fast völlig verschwunden. Es gewährte den Eindruck, als ob sich das Schulterblatt statt in der Längsrichtung vorzugsweise im transversalen Sinne entwickelt hätte. Die Scapula war in allen Durchmessern atrophiert und hatte sich gleichzeitig so gedreht, dass der Axillarrand — wie übrigens auch in dem Wolfheim'schen Falle — fast transversal verlief. Mc. Burney endlich bezog die Verbildung auf eine Verletzung während der Geburt.

Die aus der Anwendung des Röntgen-Verfahrens sich ergebenden Aufschlüsse sind bei dem angeborenen Hochstand des Schulterblattes, wie dies auch schon von Pitsch unter Wiedergabe eines Bildes hervorgehoben worden ist, recht in die Augen fallend. Abgesehen davon, dass die Skiagramme für die Unabhängigkeit der Verschiebung von einer entsprechenden Wirbelsäulenverkrümmung den einwandsfreiesten Nachweis liefern, orientieren sie uns über den Grad der Deformität und die Irrtümlichkeit in der dem klinischen Bilde nach naheliegenden Annahme einer Exostosenbildung.

Die bisherigen gegen den meist nur einen „Schönheitsfehler" darstellenden Hochstand der Scapula zur Anwendung gezogenen Mittel bestanden einerseits in der Anwendung orthopädischer Massnahmen, die jedoch, in einem Falle von Kirmisson selbst sehr lange fortgesetzt, kein nennenswertes Resultat ergaben, andererseits in der Resection des als Exostose aufgefassten medialen oberen Schulterblattwinkels (Kölliker, Tilanus, Hoffa, Freiberg) in Verbindung mit offener Durchschneidung aller Muskeln, die sich dem Herabziehen des Knochens in den

Weg stellten. Zur Nachbehandlung nach diesem Eingriff oder nach der Durchtrennung der Muskeln allein ohne Resection (Hoffa) wurden Corsets verwendet, an denen durch elastische Züge die Scapula einer dauernden Druckwirkung nach unten ausgesetzt wurde.

II. Die sogenannten fötalen Amputationen.

Nicht selten begegnet man Individuen, bei denen von Geburt an mehr oder minder ausgedehnte Abschnitte der Extremitäten fehlen, und der restierende Teil des Gliedes entweder vollkommen — selbst bis auf die Narbenbildung — einem Amputationsstumpf gleicht oder an seinem distalen Abschnitt noch mit kleinen, zuweilen auch rudimentäre Nägel tragenden warzenförmigen Erhabenheiten bedeckt ist.

Meine eigenen diesbezüglichen Erfahrungen an der oberen Extremität beziehen sich auf 11 Kranke, bei denen sich die Anomalien indessen so vielfach gleichen, dass ich mich hier auf die Wiedergabe einer Anzahl derselben, die quasi als Paradigmen gelten können, beschränken darf.

Fig. 4.
Fötale Amputationen an allen vier Extremitäten eines 5 Monate alten Mädchens.

Fig. 5.
Fötale Amputation im oberen Drittel des linken Vorderarmes bei einem 9jährigen Knaben.

Um zunächst ein Beispiel zu wählen, in dem die Abschnürung im Bereiche der Oberarme stattgefunden hat, verweise ich auf das Bild (Fig. 4) eines 5 Monate alten Mädchens, dessen 36 cm langer Stamm ein durchaus normales Verhalten aufweist, während sich an Stelle sämtlicher Gliedmassen Amputationsstümpfe finden. Die 8 resp. 9 cm langen, spitz zulaufenden Rudimente beider Oberarme tragen an den peripheren Enden leichte Hauteinziehungen. Sie sind ebenso wie das 5 cm lange Rudiment des linken Oberschenkels, das auf der Höhe des Stumpfes eine knopfartige Hervorragung mit einer Einziehung der Haut am Rande aufweist, aktiv und passiv frei beweglich. Rechts fehlt der Oberschenkel vollkommen. Die Haut zieht hier ohne Narbe glatt über das Becken hinweg.

Von den fötalen Amputationen im Bereiche des Vorderarms mögen hier zwei Beispiele erwähnt werden. Bei dem 9jährigen Knaben, dessen Bild und Röntgenbild Fig. 5 u. Tafel I Fig. 2 wiedergeben, beginnt der Defekt an der Grenze des oberen und mittleren Drittels der linken Seite. Auf der Höhe des spitz zulaufenden Ulnarendes senkt sich die deckende Haut

trichterförmig ein, während medialwärts davon eine etwa haselnussgrosse, übrigens auch auf dem Röntgenbilde sich markierende Erhebung besteht. An dem Skiagramm ist noch bemerkenswert die ulnarwärts konkave Schweifung des Radius, sowie dessen nach unten sich verbreiternde Gestalt, während die Ulna sich spitz zulaufend dem Nachbarknochen anlagert. Fehlten nicht die unteren Epiphysen, so wäre man versucht, keine Abschnürung, sondern eine abnorme Kürze beider Vorderarmknochen anzunehmen. Wie stets bei den Spontanamputationen im Bereiche des Unterarmes, besteht auch hier die volle Möglichkeit der Flexion, Extension, Pro- und Supination im Ellbogengelenk. Die Länge des Oberarmes weist ebensowenig wie in dem folgenden eine 40jährige Patientin mit einer Stumpfbildung an der Grenze des mittleren und unteren Drittels des rechten Vorderarmes betreffenden Falle (Taf. I Fig. 3) Differenzen gegenüber der gesunden Seite auf. Bei der letzterwähnten Kranken finden sich an der Volarseite des Vorderarmes, 2 cm von dessen Ende entfernt, fünf kleine Fingerstümpfe ohne Nägel. Das Skiagramm zeigt hier ein kolbiges Anschwellen des distalen Radiusendes, dem sich weiter centralwärts das verjüngte Ulnarende angliedert.

Fig. 6.
Fötale Amputation im Bereiche der linken Mittelhand bei einem 16jährigen Knaben.

Bei dem 16jährigen Kranken, den uns Fig. 6 veranschaulicht, ist, wie mit besonderer Deutlichkeit das Röntgenbild (Taf. I Fig. 4) verrät, die Trennung im obersten Abschnitte der linken Mittelhand erfolgt, derart, dass nur $^1/_3$—$^1/_2$ cm breite Scheiben, glatt wie mit dem Messer durchtrennt, von den Metacarpalknochen zurückgeblieben sind. Namentlich die dem 4. und 5. Mittelhandknochen entsprechenden miteinander verschmolzenen Reste, die durch eine breite Artikulationsfläche in Verbindung mit dem Os hamatum treten, und das dem Os multangulum majus sich anfügende Rudiment des 1. Metacarpale lassen sich deutlich differenzieren, während dies bei den dazwischen liegenden Teilen — offenbar infolge von Verschmelzungszuständen mit den entsprechenden Carpalknochen — nicht mit derselben Sicherheit gelingt. Das periphere Ende des Stumpfes trägt lediglich aus Weichteilen bestehende rudimentäre Finger von $^1/_2$—1 cm Länge, mit kleinen Nägeln versehen. Die vier ulnarwärts gelagerten Fingerrudimente finden sich dicht nebeneinander, während der dem Daumen entsprechende, am meisten radialwärts sitzende 1 cm von seinen Nachbarn entfernt ist. Der Stumpf verfügt über eine so vortreffliche Beweglichkeit, dass sich der Kranke beispielsweise mit demselben am Reck in die Höhe zu ziehen vermag. Ober- und Vorderarm erweisen sich links um 2 resp. 3 cm gegenüber rechts verkürzt. Offenbar infolge des überwiegenden Mehrgebrauchs der rechten

oberen Extremität ist es zur Ausbildung einer rechtsseitigen Dorsalscoliose gekommen, wie sie in Fig. 6 deutlich hervortritt.

Endlich mögen hier noch zwei Beispiele von amniolischen Abschnürungen an den Fingern folgen.

Es handelt sich in dem einen der Fälle um ein 6jähriges Mädchen, dessen Krankengeschichte von Koch schon im Jahre 1894 aus der Wolff'schen Klinik publiziert worden ist. Neben einer Schnürfurche am rechten Unterschenkel, Klumpfussstellung, Verkümmerung und Verwachsung der Zehen dieser Seite zeigte das Kind an der rechten Hand die Nagelglieder des 3. und 4. Fingers verkürzt und frei von Nägeln, am kleinen Finger an der Grenze des 2. und 3. Gliedes eine tiefe Einschnürung. Links war die Kuppe des Mittelfingers gleichfalls abgeschnürt; hier wie an den verkümmerten Nagelgliedern des Ring- und kleinen Fingers fehlten die Nägel.

Das vor kurzem hergestellte Skiagramm (Taf. II Fig. 3) zeigt neben der sich lediglich auf die Weichteile erstreckenden Einkerbung am kleinen Finger aufs deutlichste die Ausdehnung der Defekte an den Ring- und Mittelfingern, die beiderseits in der Mitte der zweiten Glieder endigen, wobei ihre Knochen gleichzeitig eine mehr oder minder ausgesprochene conische Gestaltung angenommen haben.

Weit ausgedehnter sind die Verluste an beiden Händen des letzten jetzt 10jährigen Patienten, der auch noch eine Abschnürung des Endgliedes der linken grossen Zehe neben einer Syndaktylie der 2. und 3. Zehe und einen Klumpfuss auf dieser Seite zeigt. Wegen einer offenbar durch einen amniotischen Strang bewirkten Zweiteilung der Nase ist der Kranke bereits im Januar 1885 von Herrn Geheimrat Wolff der Berliner medizinischen Gesellschaft demonstriert worden.

Fig. 7.
Fötale Amputationen und Abschnürungen an den Fingern bei einem 10jährigen Knaben.

Daumen, Ring- und kleiner Finger sind links in der Höhe des 1. Interphalangealgelenkes amputiert (Fig. 7), die Stümpfe mit deutlichen Narben versehen, Zeige- und Mittelfinger in der Mitte der Endglieder eingeschnürt. Rechterseits finden sich ähnliche Einkerbungen am 1. Ring- und 2. Kleinfingergliede; von den durch Syndaktylie verbundenen Rudimenten der Zeige- und Mittelfinger grenzt sich ein weiterer Zeigefingerrest durch eine tiefe Furche dergestalt ab, dass nur noch eine häutige Verbindung bestehen bleibt. Auch im Bereiche der ersten Glieder des Mittel- und Ringfingers besteht eine Syndaktylie. Das Röntgenbild (Taf. II Fig. 2) erweist den Sitz der Schnürfurche am rechten Zeigefinger im Bereiche der 1. Phalanx. Doch erkennt man in dem Anhang noch die Knochenkerne für das zweite und dritte Glied. Auch an dem linken Ringfinger findet sich noch eine Andeutung der nach dem klinischen Befunde scheinbar vollkommen fehlenden 2. Phalanx.

Für die Annahme, dass es sich bei den in Rede stehenden Verbildungen in der That um intrauterin entstandene Abschnürungsvorgänge handelt, und gegen die Auffassung derselben als primär mangelhafte Bildungszustände der betreffenden Extremitäten sprechen eine Reihe von Thatsachen.

Zunächst ist in einer grösseren Zahl von in der Literatur verzeichneten Fällen das durch die fötale Amputation abgetrennte Endstück aufgefunden worden. Um nur einige von diesen zu erwähnen, so vermochte schon Chaussier (1812) über eine Beobachtung von Spontanamputation des Armes zu berichten, bei welcher der gelöste Teil in der Amniosflüssigkeit vorgefunden wurde. Bei einem von Watkinson (1824) veröffentlichten Falle, bei dem der Unterschenkel über den Malleolen amputiert worden war, wurde der abgetrennte Fuss in der mütterlichen Vagina entdeckt. In einer Beobachtung von Fitsch war ein im Sprunggelenk ampu-

tierter Fuss schon einige Tage vor der Geburt des Kindes ausgestossen. Martin fand bei einem Kinde mit einem Stumpf in der Mitte des Vorderarmes das amputierte Stück in den Blutgerinnseln der Nachgeburt.

Nur selten geschieht die Trennung unter dem Einfluss der Nabelschnur (Piachaud, Hillairet, Buchanan, Hennig). In der Regel sind die die Abschnürung bewirkenden Stränge, worauf Simonart (1846) zunächst hinwies, amniotischer Natur, die Folge von Verwachsungen zwischen Fötus und Eihäuten, wobei die Adhäsionen teils unter dem Einfluss der Schwere des Fötus, teils infolge der Ansammlung von Amniosflüssigkeit zu langen Fäden und Strängen auswachsen und ein förmliches Strickwerk zwischen den mehr oder weniger deformierten Gliedern bilden können, an denen sie gelegentlich noch bei der Geburt der betreffenden Individuen anhaftend gefunden werden. Beispielsweise sah Marchand amniotische Fäden, welche, an beiden Händen eines 7—8monatlichen Fötus fixiert, zur Abschnürung der Nagelglieder des 2. und 3. Fingers der linken sowie zur Verstümmelung und Verwachsung der Finger der rechten Hand geführt hatten. In der Mitte des linken Unterschenkels fand sich eine tiefe cirkuläre Schnürfurche mit ödematöser Schwellung der peripherwärts gelegenen Teile. Rechts bestand Pes varus. An der Placenta waren die Reste der beiden durchrissenen Fäden in einer Länge von mehreren Centimetern erhalten.

Die gelösten Teile werden um so winziger ausfallen, je weiter zurück in das Embryonalleben die Entstehung und Einwirkung der gedachten Stränge zurückreicht. So fand Zagorski bei einem 5monatlichen Fötus den rechten Unterschenkel durch einen bei der Geburt noch vorhandenen Strang amputiert und an diesem auch den gelösten Fuss in den Dimensionen, wie er einem Fötus von 10—12 Wochen entspricht. Da wir mit Moser annehmen, dass die Zeit von der 3. Woche des Embryonallebens, dem Beginn der Amniosbildung, bis in die Hälfte des 3. Monats für die Entstehung der Stränge die geeignetste ist, so erscheint es nicht wunderbar, dass die äusserst kleinen abgeschnürten Teile in der Regel später nicht mehr aufgefunden werden.

Ein weiterer für die Entstehung der fötalen Amputationen unter dem Einfluss amniotischer Einwirkungen sprechender Umstand ist das schon erwähnte gleichzeitige Vorkommen mehr oder minder tiefer Schnürfurchen. Wenn wir beispielsweise in unserer letzten eigenen Beobachtung alle Übergänge von nur die Haut einkerbenden Rinnen zur Ablösung eines Gliedes mit Einschluss seines Knochens bis auf eine häutige Verbindung mit dem centralen Abschnitt finden, und ausser einer gleichzeitigen Syndaktylie Amputationsstümpfe in verschiedener Höhe mit deutlicher Narbenbildung der Haut und einem Aussehen der Knochenstümpfe konstatieren, das durchaus demjenigen nach kunstgerechten Amputationen gleicht, wenn wir weiterhin auf dem in Taf. II Fig. 3 wiedergegebenen Röntgenbilde beispielsweise an dem 2. Gliede des Ringfingers eine Form des Knochens finden, wie wenn derselbe durch eine „Zwangsjacke“ in seiner Entwickelung gehemmt wäre, so hiesse es den Thatsachen Gewalt anthun, wollte man bei dieser Form der Verbildungen den Einfluss äusserer Einwirkungen leugnen. Auch das Vorhandensein von Fingerrudimenten an dem Stumpf, wie sie beispielsweise in Fig. 6 sogar in der Zahl von fünf mit ausgebildeten Nägeln sich darstellen, bietet kein Hindernis für obige Erklärung, wenn man annimmt, dass der abschnürende Strang keine vollkommene Lösung, sondern lediglich eine Hemmung in der Weiterentwickelung der peripheren Teile bewirkt, welch letztere dann in einem frühen Stadium ihrer Ausbildung stehen bleiben. Simpson hält sie für unvollkommene Regenerationen der abgeschnürten Teile und schreibt damit dem menschlichen Embryo in gewissen Grenzen die Fähigkeit zur Wiedererzeugung verlorener Gliedabschnitte zu, wie wir sie von den niederen Amphibien kennen, und wie sie Buguet neuerdings an Molchen in einer schönen Versuchsreihe mittelst Röntgenstrahlen demonstrieren konnte.

Es mag hier erwähnt werden, dass man im Gegensatz zu der besprochenen Auffassung der Enddefekte auch versucht hat, eine Art von Spontangangrän, welche zu einer Abstossung des betreffenden Gliedes durch demarkierende Entzündung führen soll (Chaussier) anzunehmen, sowie dass Menzel auf Grund der Feststellung einer starken Vergrösserung der Cutispapillen

bezw. einer reichlichen Einwucherung von Epithelzapfen in das Gewebe der Schnürfurche eine „Daktylolyse“ als ursächliches Moment beschuldigt, die er mit der bei Negern unter der Bezeichnung „Ainhum“ bekannten allmählichen spontanen Abstossung der kleinen Zehe in Parallele stellt.

Meine sämtlichen Kranken mit Spontanamputationen stammten übrigens aus Familien, in denen Missbildungen vorher nicht zur Beobachtung gekommen waren. Im Gegensatz zu fast allen sonstigen angeborenen Verbildungen scheinen also bei diesen Anomalien Erblichkeitsverhältnisse keine Rolle zu spielen.

III. Die angeborenen Defekte langer Röhrenknochen.

Unter dieser Rubrik vereinige ich einen Fall von Fehlen des Ober- und Vorderarmes bei vorhandener Hand mit einem solchen von Mangel des Radius.

Es handelt sich in der ersten Beobachtung um einen zehn Jahre alten Knaben (Fig. 8 und 9) aus einer von Missbildungen bisher vollkommen freien Familie, das zweitjüngste Kind unter sechs Geschwistern. Derselbe ist geistig und bis auf die rechte obere Extremität auch körperlich gut entwickelt. Rechterseits erweist sich die Scapula wesentlich verkleinert und besonders verschmälert, so dass eigentlich nur der die Spina tragende Teil sich einigermassen entwickelt hat. Der äussere Rand, der allein der Messung zugänglich ist, hat eine Länge von $10^1/_2$ cm im Gegensatz zu $16^1/_2$ auf der gesunden Seite. Der untere Winkel steht 7 cm höher als der entsprechende Winkel des linken Schulterblattes. Das acromiale Ende der Clavicula ragt abnorm stark in die Höhe. Das Schlüsselbein ist rechts 9, links $12^1/_2$ cm lang; unterhalb seines äusseren Teiles fühlt man deutlich den Processus coracoides. 8 cm unterhalb des Acromion beginnt ein nur aus der gegenüber der anderen Seite wesentlich verschmälerten Hand bestehendes Gebilde, dessen Umfang an der Wurzel 10 cm beträgt, während die Circumferenz des linken Handgelenks 14 cm ausmacht. Centralwärts setzt sich die rechte Hand, deren einzelne Teile die normale Form aufweisen, in einen bindegewebigen Strang fort, der die Richtung nach der Cavitas glenoidalis einschlägt, aber nur auf wenige Centimeter palpabel ist. Die Finger sind, mit der anderen Seite verglichen, verkürzt (von der Articulatio metacarpophalangea gemessen beträgt die Länge des Zeigefingers an der dorsalen Seite rechts $6^1/_4$, links 8, die des Mittelfingers 7 resp. $9^1/_2$, die des Ringfingers $6^1/_2$ resp. $8^1/_2$, die des kleinen Fingers 5 resp. $6^1/_2$, die des Daumens 5 resp. 8 cm). Zwischen den beiden ersten Phalangen des Mittel- und Zeigefingers befindet sich eine schwimmhautähnliche Membran ausgespannt. Der Knabe ist imstande, mit den Fingern und auch mit der ganzen Hand geringe Flexions- und Extensionsbewegungen auszuführen, sowie die Hand in toto um etwa 2 cm gegen die Schulter zu heben, ja auch den Daumen in geringem Grade zu opponieren. Passiv kann die Hand ihrer lockeren Verbindung mit dem Rumpfe wegen vollkommen um ihre Wurzel gedreht werden; für gewöhnlich liegt sie mit der Vola der Thoraxseitenfläche an. Erhaltene galvanische und faradische Erregbarkeit ohne qualitative Veränderungen findet sich in den Muskeln des Daumenballens und den Interossei, im Pectoralis maior, der oberen Portion des Cucullaris, in dem Levator scapulae, in einem Muskel, der den inneren oberen Scapularwinkel nach innen unten, und einem solchen, der diesen Winkel nach innen oben zieht. Andere Muskeln des Schultergürtels und der oberen Extremität sind nicht erregbar.

Die Wirbelsäule des Knaben zeigt eine geringe linksseitige Lumbalskoliose in Verbindung mit einer Dorsocervicalkyphose und einer Abweichung im Bereiche des unteren Hals und oberen Brustteiles nach der rechten Seite. Der oberste Halsteil ist dann wieder nach links konvex gekrümmt. Der Kopf ist nach rechts geneigt; das rechte Ohr steht tiefer und nähert sich so der elevierten Schulter. Der Thorax ist rechts stark abgeplattet. Die Verschiedenheiten seiner Gestaltung markieren sich am deutlichsten in der Stellung der Mammillae;

die rechte steht 4 cm tiefer als die linke. Dabei ist die rechte Mammilla 6, die linke 8 cm von der Mitte des Sternum entfernt. Herzgrenzen und Herztöne erweisen sich als normal.

Auf dem Röntgenbilde des Knaben (Taf. II Fig. 1) erkennt man deutlich die fast vertikal verlaufende Spina scapulae, während der übrige Teil des Knochens zu fehlen scheint. Eine Gelenkpfanne ist an der Scapula nicht zur Ausbildung gekommen, dagegen besteht eine Andeutung des Processus coracoides. Die Hand besitzt sämtliche Knochen in einem dem Alter des Patienten entsprechenden Ossificationszustande. Eine knöcherne Verbindung zwischen den Carpus und Schultergürtel ist nicht nachweisbar.

Fig. 8 und 9.
10jähriger Knabe mit Defekt des rechten Ober- und Vorderarms bei ausgebildeter Hand.

Noch wertvoller sind die Aufschlüsse, die uns das Röntgenverfahren zu bringen vermochte, in dem folgenden Falle gewesen.

Er betrifft einen jetzt 15jährigen Knaben (Fig. 10), den ich bereits im Jahre 1895 mit seiner Mutter und 3 Geschwistern der Deutschen Gesellschaft für Chirurgie zu demonstrieren vermochte. Erstere zeigte angeborene Dorsalluxationen resp. Subluxationen der Daumen in den Gelenken mit den dazugehörigen Metacarpalknochen, der 3 Jahre jüngere Bruder beiderseitigen Daumenmangel, die 9jährige Schwester linkerseits eine ulnare Deviation der Daumenendphalanx, die jetzt 6jährige Schwester endlich eine Verdoppelung beider Zeigefinger und Fehlen der Daumen. Eine im Jahre 1897 geborene Schwester war frei von Verbildungen.

Bei dem Knaben selbst finden sich an der rechten Hand 4 wohlgebildete Finger; es fehlt der Daumen, dafür sass der Radialseite des Zeigefingers, dort, wo wir noch jetzt eine kleine Narbe finden, ein rudimentärer Finger auf, welcher innerhalb des ersten Lebensjahres ärztlicherseits entfernt wurde. Von einer Hohlhand findet sich hier kaum eine Andeutung. Zwei ganz seichte Furchen beginnen an dem Ulnarrande der Hand und laufen in einem Abstand von 1 cm parallel schräg radial- und distalwärts, um oberhalb der Grenze des Zeige- und Ringfingers sich in feine Verästelungen aufzulösen. Linkerseits schliesst sich an einen normal entwickelten, nur gegenüber der anderen Seite um 1 cm verkürzten Oberarm ein sehr verkürzter und verkrümmter Vorderarm an, der in eine Klumphand endet. Der Radius fehlt dem klinischen Befunde nach in der ganzen Ausdehnung, ebenso der Daumen mit seinem Metacarpus. Die Ulna ist verdickt, stark ulnarwärts konvex gekrümmt und reichlich 4 cm kürzer als auf der anderen Seite. Das Olecranon sitzt fest in seiner Fossa humeri, wie überhaupt der Bandapparat des Ellbogengelenks ein äusserst straffer ist, so dass keine abnormen Rotationsbewegungen zustande kommen können. Flexion und Extension finden in normalen Grenzen statt, Pro- und Supination sind aufgehoben. Die Handwurzelknochen liegen mit ihren Artikulationsflächen an der Radialfläche der Ulna, der Processus styloideus ulnae ragt an dem unteren Ende des Vorderarms schroff hervor; oberhalb desselben zeigt die Haut eine narbenartige Einziehung. Was die Bewegungen im Handgelenk anbetrifft, so sind Flexion und Extension, sowie die Radialabduktion unbeschränkt; die Ulnarabduktion ist passiv so weit zu führen, dass noch etwa 30° an der geraden Stellung fehlen. Bei gebeugtem Vorderarm vermag der Knabe, ähnlich wie in einer Beobachtung von Sayre, die Hand oberhalb des Ellbogengelenks an die Vorder- resp. Hinterseite des Oberarmes anzulegen. Den normalen Hohlhandfurchen vergleichbare Linien fehlen hier vollkommen.

Fig. 10.
15jähriger Knabe mit Defekt des Radius und Daumens auf der linken und Fehlen des Daumens auf der rechten Seite.

Betrachten wir nun das Skiagramm zunächst der linken Hand (Tafel III Fig. 2), so finden wir an derselben die vorhandenen Finger und Ossa metacarpi wohl entwickelt. Die Handwurzel besteht nur aus 6 Knochen; offenbar fehlt das Multangulum majus und Naviculare. Die Vorderarmknochen zeigen auch in Bezug auf die Epiphysen das normale Gepräge. Rechts (Taf. III Fig. 1) sind sämmtliche Knochen erheblich schmäler. Die Handwurzel zeigt dieselben Defekte wie links. Die Ulna ist wesentlich breiter als auf der entgegengesetzten Seite. In ihrem oberen Drittel ist mit ihr ein Rudiment des in den beiden unteren Dritteln fehlenden Radius verschmolzen.

Dem Röntgenverfahren gegenüber hat demnach die auf Grund der rein klinischen Untersuchung gestellte Diagnose eines totalen rechtsseitigen Radiusmangels aufgegeben, und der Fall in die Gruppe der partiellen Defekte dieses Knochens eingereiht werden müssen.

Der Defekt des Radius ist nach den Zusammenstellungen von Kümmel bisher 67 mal zur Beobachtung gelangt und demnach wesentlich häufiger als der Mangel der Ulna, von dem dieser Autor nur 13 Fälle zusammenzustellen vermochte.

Während, wie in dem oben ausführlicher geschilderten Falle, der Radiusdefekt häufig mit einem Fehlen des Daumens und des Daumenballens verbunden ist, fehlen bei dem Ulnadefekt die ulnaren Finger und der Kleinfingerballen. Die bisherigen meist auf rein klinischen Erfahrungen basierenden Angaben über das Häufigkeitsverhältnis der partiellen und totalen Defekte der Vorderarmknochen erweisen sich mit Rücksicht auf die an dem Skiagramm unsres eignen Falls erlangten Aufschlüsse als wenig massgebend.

Man hat bekanntlich in neuerer Zeit vielfach versucht, die bei den Menschen vorkommenden Missbildungen durch Herbeiziehung der von der vergleichenden Anatomie gelieferten Thatsachen dem Verständnis näher zu rücken, indem man dieselben als theromorphe Bildungen zu erweisen und so aus dem Gebiete der Teratologie in dasjenige der Morphologie überzuleiten versuchte. Ich werde bei der Besprechung der Hyperdaktylie auf diese Versuche zurückzukommen haben. Auch die Defektbildungen an den Extremitätenknochen hat man in ähnlicher Weise zu erklären versucht, ohne hierin indess über das Gebiet vager Hypothesen hinausgekommen zu sein.

Bekanntlich hat Gegenbaur geglaubt, einen im Aufbau des Extremitätenskelets aller Wirbeltiere herrschenden Grundplan in dem einfachsten Zustande des Flossenskelets („Archipterygium") gefunden zu haben, wie solches sich heutzutage noch bei jener Abteilung der Dipnoer, welche durch Ceratodus repräsentiert wird, zeigt. Dasselbe besteht im wesentlichem aus einem gegliederten Stamm und diesem zeitweilig aufsitzenden ebenfalls gegliederten Strahlen. Gegenbaur nahm an, dass dieses Skelet phylogenetisch aus Kiemenstrahlen entstanden sei, und dass aus den zu ihnen gehörigen Kiemenbögen sich Schulter- und Beckengürtel heraus differenziert hätten. Die bei den Fischen durch das Archipterygium gewonnene Grundlage glaubte er auch bei den höheren Wirbeltieren nachweisen zu können, indem er auch hier eine Stammreihe, einen Hauptstrahl, annahm, welchem laterale Seitenstücke als Nebenstrahlen angereiht erscheinen. Als den Stamm des Archipterygiums der unteren Extremität betrachtete er die laterale Reihe ihrer Skeletteile, so dass derselbe durch den Femurknochen, die Fibula, zwei Tarsalknochen und die fünfte Zehe zusammengesetzt wird. Der erste Strahl beginnt mit der Tibia, in das Skelet der grossen Zehe auslaufend; im Tarsus beginnend, läuft der zweite, dritte und vierte Strahl in die betreffenden Zehen aus. An der oberen Extremität gehören nach Gegenbaur zu der Stammreihe Humerus, Ulna, zwei Carpalstücke, das Metacarpale und die Phalangen des fünften Fingers; dem ersten Strahl entsprechen der Radius, das Os naviculare, multangulum majus und der Daumen, den übrigen Strahlen Zeige-, Mittel- und Ringfinger mit den dazu gehörigen Metacarpal- und Carpalknochen.

Herrschel und nach ihm eine Reihe anderer Autoren haben nun den Versuch unternommen, dieser Gegenbaur'schen Archipterygialtheorie entsprechend eine Erklärung der Defektbildungen der grossen Extremitätenknochen zu geben, indem sie dieselben für Reduktionen entweder der Stammreihe oder ihrer Nebenstrahlen erklären, derart, dass beispielsweise der Defekt des Radius und des dazugehörigen Daumens ebenso wie derjenige der Tibia und der grossen Zehe eine Reduktion des ersten Strahles darstellen. Indess darf diese ganze Hypothese, so viel begeisterte Fürsprecher sie auch gefunden hat, wohl als missglückt betrachtet werden.

Einmal ist die Gegenbaur'sche Theorie selbst noch durchaus strittiger Natur und durch Untersuchungen von anatomischer Seite, namentlich diejenigen von Wiedersheim, in ihren Grundvesten erschüttert; aber selbst in dem Falle ihrer Richtigkeit ergiebt die Übertragung der an Fischen gewonnenen Ergebnisse auf dieses Gebiet der menschlichen Missbildungen die grössten Widersprüche. Wie dies Riese für die obere Extremität gethan, habe ich selbst bei Besprechung mehrerer Fälle von Tibiadefekt für die untere Extremität auf die sich aus der Herrschel'schen Annahme ergebenden Widersprüche hinweisen können. Ich hielt es

damals für wahrscheinlich, dass in diesen Fällen eine Tibia zunächst in der Anlage besteht, und dass deren Schwund erst später, nachdem bereits das Knie- und Fussgelenk angelegt ist, zu stande kommt. Nur so lässt sich die relativ normale Gestaltung der benachbarten Gelenkenden erklären. Dass bei der Entstehung der Verbildungen das Amnion teilweise die Schuld trägt, glaubte ich annehmen zu können aus dem Vorhandensein von Narben im Bereiche des Unterschenkels, wie sich übrigens eine solche auch in dem hier beschriebenen Falle von totalem Radiusdefekt oberhalb des Processus styloideus ulnae findet, aus einer Beobachtung Erlich's, in der an der Spitze des vorhandenen Tibiarudiments ein langer membranöser Faden hing, wohl ein Überbleibsel der Verwachsung des Amnion mit der Tibia, ferner aus einem von Hildemann beschriebenen Falle, in dem einmal das untere Femurende gespalten war, weiterhin um die linke Hand eine offenbar durch Einschnürung entstandene Furche verlief, und am vierten Finger die dritte Phalanx fehlte. Teilweise liess sich auch an der Stelle des fehlenden Knochens ein diesen repräsentierender fibröser Strang nachweisen, der in einer Beobachtung von Parona nach einem gelungenen operativen Eingriff, durch den das betreffende Kind in Stand gesetzt wurde, seine Beine selbständig zu benutzen, sogar die Fähigkeit, noch nachträglich zu verknöchern, zeigte. Den Schlüssel für das Auftreten der Deformitäten bei Mutter und Kindern müsste man dann allerdings in der Annahme der Vererbung der bedingenden Ursache, d. h. der krankhaften Beschaffenheit des Amnion, suchen.

Röntgenaufnahmen congenitaler Radiusdefekte sind bisher von Vulpius, Kirmisson, Middleton und Pagenstecher, Skiagramme von partiellen Ulnadefekten von Pagenstecher und Kirmisson publiziert worden. v. Bardeleben vermochte eine von ihm bei Radiusdefekt unternommene Bardenheuer'sche Operation (Spaltung der Ulna und Einfügung des Carpus in die so gebildete Gabel) an Röntgenbildern zu verfolgen. Endlich hat noch Grunmach bei dem bekannten Bärenweibe mittelst des Röntgen-Verfahrens eine rudimentäre Ausbildung der Unterarm- und Unterschenkelknochen, des Carpus und Tarsus nachweisen können, während die weiter peripherwärts gelegenen Knochen die normale Zahl und Gestaltung zeigten.

IV. Defekte einzelner Finger und entsprechender Teile der Hand.

Abgesehen von denjenigen Fällen, in denen sich, wie wir sahen, bei Defekten an den Vorderarmknochen einzelne Finger und deren Mittelhandknochen als fehlend erweisen, kommt der Mangel derselben auch bei vollkommen guter Ausbildung des Radius und der Ulna zur Beobachtung. Einige meiner diesbezüglichen Beobachtungen mögen hier genauer besprochen werden.

Bei einer 11jährigen Patientin mit einer Depression der rechtsseitigen Brustwandhälfte und einem Fehlen der ganzen Sternocostalportion des M. pectoralis deren sonstige Abnormitäten ich bereits im Jahre 1896 eingehend erörtert habe, ergab sich die hier näher zu schildernde Verbildung der rechten Hand (Fig. 11).

An die Handwurzel schliesst sich eine Mittelhand, in der nur drei annähernd normal entwickelte Ossa metacarpi und zwar das 1., 4. und 5. nachweisbar sind. Zwischen dem 1. und 4. spannt sich eine dehnbare, schwimmhautähnliche Falte aus, in welcher noch die Rudimente zweier weiterer Metacarpalknochen fühlbar werden, deren mehr medialwärts gelegener spitz zulaufend, fast bis an den freien Rand der Schwimmhaut hinabreicht, während sein Nachbar etwas höher endigt. Indem nun nur die vollkommen ausgebildeten Metacarpalia in Finger übergehen, zeigen sich an der verbildeten Hand drei Finger, nämlich Daumen, Ring- und kleiner Finger. Der erstere besitzt zwei Glieder und einen wohlgebildeten Nagel, die beiden letzteren, ebenfalls mit Nägeln versehen, sind durch Syndaktylie miteinander verbunden.

Auf dem Röntgenbilde (Taf. III Fig. 3) erweisen sich Vorderarm und Handwurzel als normal. An den Carpus schliessen sich dann die Mittelhandknochen in nahezu normaler Weise derart an, dass das erste Os metacarpi mit dem Os multangulum majus, das Rudiment des 2.

mit dem Multangulum minus, das des 3. mit dem Os capitatum und das 4. und 5. mit dem Os hamatum artikulieren. Das in seinem proximalen Ende, der Epiphyse entsprechend, etwas eingeschnürte Os metacarpi pollicis ist nur 2 cm lang, während der 4. und 5. Mittelhandknochen eine Länge von 2 und $3\frac{1}{2}$ cm erreichen. Der Daumen endigt in zwei $1\frac{3}{4}$ und $1\frac{1}{4}$ cm lange Phalangen, der 4. Finger weist nur einen am Ende trommelschlägelartig verdickten, 3 cm langen Knochen auf, während am kleinen Finger wieder zwei 2 resp. 1 cm lange Phalangen sich den Ossa metacarpi angliedern. Die Einzelheiten der Form und Gestalt der Knochen erhellen aus der Betrachtung des Skiagramms.

In der folgenden Beobachtung handelt es sich um einen 35jährigen Violinvirtuosen, dessen rechte Hand (Fig. 12) nur drei Finger aufweist. Der am meisten radialwärts gelegene 7 cm lange als Daumen anzusprechende besitzt zwei Phalangen und ist opponierbar, die beiden ulnarwärts gelagerten 10 und $8\frac{1}{2}$ cm langen Finger zeigen je 3 Phalangen. Beide Vorder-

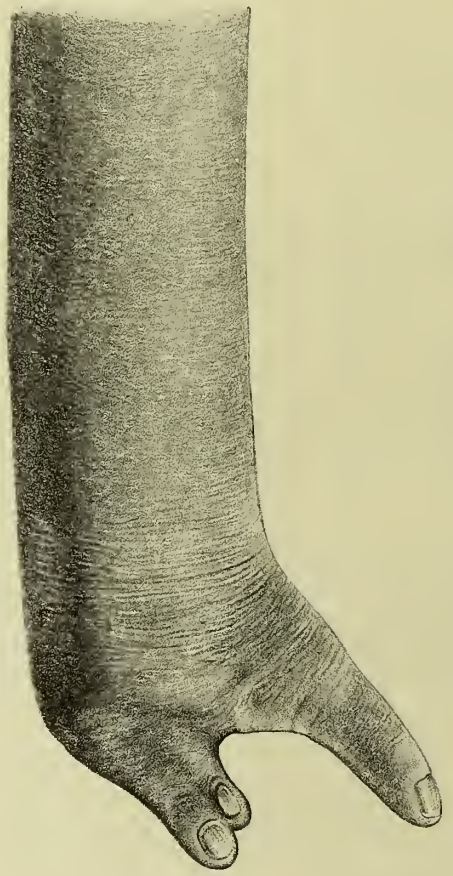

Fig. 11.
Rechte Hand eines 11jährigen Mädchens mit Defekt des Zeige- und Mittelfingers, Verwachsung des Ring- und kleinen Fingers.

Fig. 12.
Rechte Hand eines 35jährigen Patienten mit Defekt zweier Finger.

armknochen sind deutlich nachweisbar. Ober- und Unterarm haben die gleiche Länge wie links, zeigen jedoch eine geringere Circumferenz als diejenigen der anderen Seite.

Von dem Röntgenbilde (Taf. III, Fig. 4) mussten wir hier die Beantwortung der Frage erwarten, welchen Fingern die vorhandenen Teile entsprechen.

Auf meine Bitte war Herr Professor Pfitzner in Strassburg so liebenswürdig, nach der von ihm beschriebenen Methode von der Platte ein Rekonstruktionsbild der Dorsalansicht der Handwurzel und der an sie anstossenden Knochenpartien anfertigen zu lassen und mit Hilfe desselben eine Deutung der vorhandenen Teile vorzunehmen. Ein solches Bild wird in der Weise hergestellt, dass man die Originalplatte unter wechselnder Beleuchtung bei durch-

fallendem Lichte studiert und das Erkannte durch Zeichnung fixiert. Um die Anschaulichkeit der so gewonnenen Bilder zu erhöhen, ist die feinere Skulptur der Oberfläche (matte oder glatte Fläche, Gefässlöcher u. dgl.) nach einem möglichst ähnlichen osteologischen Präparate nachgetragen. Alle gröberen Skulpturen jedoch, noch so kleine Vorsprünge oder Fortsätze, die Grenzen der Gelenkflächen u. s. w. sind direkt dem Original entnommen. Das Einzige, was die Naturtreue beeinträchtigen kann, ist der Umstand, dass man auf der Röntgenplatte durch den Gegenstand hindurchsieht, während in der Zeichnung nur das wiedergegeben werden darf, was dem Beschauer zugekehrt ist, und das fortgelassen werden muss, was auf der dem Beschauer abgewendeten Fläche des Präparates gelegen ist. Ich gebe auf Tafel III Fig. 4a dieses Rekonstruktionsbild und an dieser Stelle den mir von Herrn Professor Pfitzner erstatteten Bericht wieder.

Der Carpus zeigt eine Verschmelzung von Lunatum und Triquetrum, sowie von Capitatum und Hamatum. Beides kommt auch bei sonst ganz normalen Händen vor. Synostosis capitato-hamata fand Pfitzner bei 3 Händen unter 1333; von Synostosis lunato-triquetra finden sich 8 Fälle in der Litteratur beschrieben. — Die ulnare Partie des Hamatum ist verkürzt; ein Hamulus scheint nicht entwickelt zu sein. Letzteres ist ebenfalls bei sonst normalen Händen nicht selten; der Hamulus fehlte 28 mal unter 1333 Fällen.

Der erste Strahl ist ein durchaus normaler Daumen.

Die beiden anderen Strahlen mögen als a und b unterschieden werden (cf. die beigefügte schematische Zeichnung Fig. 13.)

Nach Länge und Dicke ist Finger a der Mittelfinger und Finger b der Ringfinger einer wohlproportionierten Hand, die zu dem (als normal anzusehenden) Daumen passen würden; Metacarpale a würde in seinen Dimensionen mehr einem Met. II einer solchen Hand entsprechen, Met. b dagegen einem Met. IV.

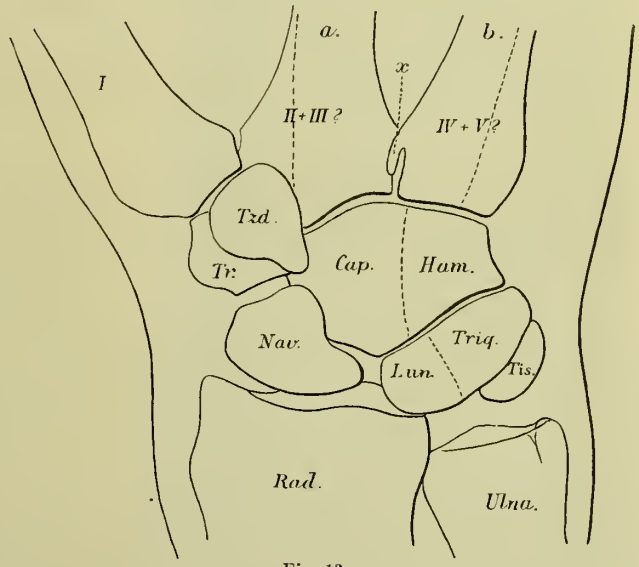

Fig. 13.

Schematische Zeichnung des Rekonstruktionsbildes auf Taf. III Fig. 4a.

Nach den specifischen Eigenformen gehören Grundphalanx, Mittelphalanx und Endphalanx von a zu einem Mittelfinger, von b zu einem Ringfinger. Die charakteristischen Formen sind, namentlich an der Endphalanx und Grundphalanx, aber auch an der Mittelphalanx, so scharf ausgeprägt, dass ein Zweifel gar nicht möglich ist. — Schwierig ist dagegen die Formanalyse der beiden Metacarpalia.

Met. a: die Basis ist eine Kombination der radialen Hälfte eines Met. II und der ulnaren Hälfte eines Met. III. Das Capitulum dagegen ist das eines Met. III und zeigt auch an seiner radialen Seite keine Anklänge an die Formen von Met. II.

Met. b: die Basis ist eine Kombination der radialen Hälfte eines Met. IV und der ulnaren Hälfte eines Met. V; ebenso das Capitulum, auf dem ein grosses Sesam. V ulnare gleitet.

Rätselhaft ist das Gebilde x zwischen den Basen von Met. a und Met. b. Pfitzner hielt es zuerst für das Rudiment eines ausgefallenen Strahls. Aber Met. III ist sicher in Met. a enthalten. Ebenso kann x auch nicht der Rest von Met. IV sein, denn Met. b ist nach Formen, Volumen und Dimensionen sicher nicht das einfache Met. V. Allenfalls könnte es ein rudimentäres („accessorisches") Carpale sein, das „Ossiculum Gruberi", das an diesem Ort gelegentlich gefunden ist.

Das Resultat dieser Formenanalyse giebt folgendes Schema wieder:

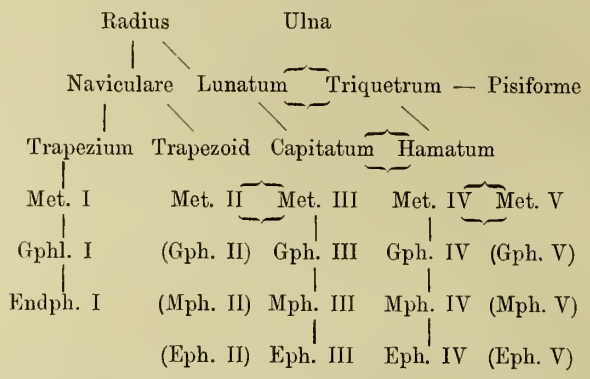

Die verklammerten Stücke sind verschmolzen, die eingeklammerten ausgefallen. Der Thatbestand ist also:

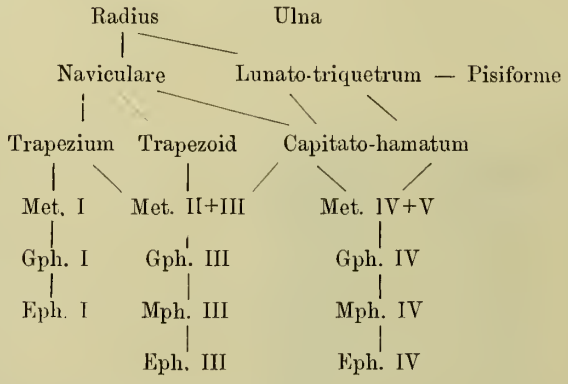

Den entwicklungsgeschichtlichen Vorgang stellt P. sich so vor, dass die Anlagen des zweiten und des fünften Strahls verkümmerten, dass aus ihnen nur der Versuch der Bildung eines Metacarpale hervorging, welch letzterer dann mit dem wohlentwickelten Nachbar verschmolz oder von ihm assimiliert wurde.

Ein weiterer Fall von Ectrodaktylie, in dem erst die Durchleuchtung Aufschluss über die Verhältnisse des gleichfalls deformierten Vorderarms zu bringen vermochte, mag in folgendem geschildert werden. Es handelt sich um eine linksseitige Verwachsung der oberen Abschnitte von Radius und Ulna mit gleichzeitigem Fehlen des Daumens.

Die Affektion betrifft einen jetzt 12 Jahre alten Knaben, den Bruder des in Fig. 10 abgebildeten Kranken mit Radiusdefekt.

Rechterseits beschränkt sich die Deformität hier auf das Fehlen des Daumens und das Vorhandensein eines kleinen rudimentären Fingers mit ausgebildetem Nagel an der Radialseite der ersten Phalanx des Zeigefingers. Es besteht hier lediglich eine lockere Weichteilverbindung.

Schwieriger zu deuten sind die Veränderungen auf der linken Seite. Die ganze Extremität mitsamt dem Schultergürtel ist in der Entwickelung zurückgeblieben, so dass sich sämtliche Knochen, von dem Schulterblatt angefangen bis zu den Fingern, kürzer und dünner erweisen als auf der rechten Seite. Beispielsweise beträgt die Länge der Clavicula rechts $11^1/_2$, links 10 cm, die Entfernung vom Acromion bis zum Condylus externus humeri bei herabhängenden Armen rechts 16, links 14 cm, die Länge der Ulna vom oberen Rande des Olecranon bis zur Spitze des Proc. styloideus rechts 13, links $11^1/_2$ cm, die Länge des Ringfingers, in der Vola manus bei flektierter Stellung gemessen, rechts 4,9, links 4,4 cm. Ebenso ist die Muskulatur, namentlich diejenige des Oberarms, und zwar in höherem Grade, als es dem geringeren Gebrauche des Gliedes entspräche, atrophisch, so dass man beispielsweise deutlich die einzelnen Konstituentien des Schultergelenks durch den Deltoides hindurch nicht nur fühlt sondern auch sieht. Der äusserst dünne Humerus endet nach unten zu in zwei wohlgebildete Condylen, zu

denen das Olecranon in normalen Beziehungen steht. Unterhalb des Condylus externus humeri fühlt man eine Lücke, und die weitere Untersuchung scheint ein Fehlen des Radius in seinem obersten Abschnitte zu ergeben. Mehr distalwärts lässt sich derselbe neben der hier gerade verlaufenden Ulna nachweisen. Im Ellenbogengelenk ist die Pro- und Supination aufgehoben; der Vorderarm steht in starker Pronationsstellung. Auch die Flexion und Extension sind wesentlich eingeschränkt; an der Möglichkeit der vollkommenen Streckung fehlen etwa 40°; die Beugung ist nur bis zu einem Winkel von 35° möglich. Der Hand fehlt wiederum das Metacarpale pollicis und der Daumen.

Das Skiagramm des linken Armes (Tafel III Fig. 5) zeigt die Irrtümlichkeit unserer klinischen Diagnose. Der oberste Abschnitt des Radius ist nämlich vorhanden, in ähnlicher Weise aber wie in einer Beobachtung von Kümmel, bei der gelegentlich eines operativen Eingriffs die Verhältnisse aufgedeckt wurden, auf eine Strecke von etwa 3 cm knöchern mit der Ulna verwachsen. Es erklärt sich auf diese Weise leicht die Unmöglichkeit der Pro- und Supination. Die Handwurzel besteht in gleicher Weise wie bei dem Bruder nur aus 6 Knochen.

Fig. 14.

12jähriger Knabe mit Verwachsung von Radius und Ulna in ihren oberen Drittel und Mangel des Daumens auf der linken Seite.

Ich schliesse an dieser Stelle die Besprechung einer Familie an, die gleichfalls in vortrefflicher Weise die Neigung der Defektbildungen zur Vererbung, mit gewissen Variationen der entstehenden Bildungen bei den einzelnen Mitgliedern, zu illustrieren vermag. Es handelt sich um einen 45jährigen Kanzleibeamten, der in gleicher Weise wie seine beiden 11- und 8jährigen einzigen Kinder an den Händen ausgesprochene Defekte und an den Füssen je nur eine Zehe aufweist.

Was zunächst den 45jährigen Vater anlangt, so ist derselbe bis auf die Missbildungen an Händen und Füssen normal entwickelt. Rechterseits schliessen sich an die Handwurzel zwei Mittelhandknochen an, denen ein dreigliedriger Finger folgt. Der Umfang in der Gegend des Handgelenks beträgt 18, derjenige an der Mittelhand 15, die Länge des Fingers 7 cm. Linkerseits zeigt der Metacarpus gleichfalls eine Gliederung in zwei Knochen, an der medialen Seite der Handwurzel fühlt man einen deutlich vorspringenden Knochenteil, über den Patient willkürlich eine Sehne luxieren kann. An die Mittelhand schliessen sich dann zwei durch Syndactylie untereinander verbundene Finger mit zwei getrennten Nägeln, die in den Interphalangealgelenken leicht flektiert sind und in einem Winkel von etwa 30° gebeugt und gestreckt werden können. Der Umfang oberhalb des Handgelenks beträgt hier $18^1/_2$, derjenige in der Mitte der Mittelhand 10 cm, die Länge der Finger $5^1/_2$ auf der ulnaren, $6^1/_2$ cm auf der radialen Seite. Patient schreibt unbehindert und andauernd mit Hilfe eines Halters, der durch einen Lederriemen an den einzigen Finger der rechten Hand befestigt wird.

Die Durchleuchtung ergiebt zunächst rechterseits (Taf. IV Fig. 1 und das entsprechende Rekonstruktionsbild [Pfitzner] Fig. 16) folgende Verhältnisse:

Beide Vorderarme zeigen ihre gewöhnliche Gestaltung, die erste Handwurzelreihe die normale Gliederung in 4 Teile. Die radiale Partie des Naviculare ist reduziert. Die zweite Carpalreihe wird nur durch einen einzigen polyedrisch gestalteten Knochen repräsentiert, dessen 5 Artikulationsflächen einerseits mit dem Naviculare, Lunatum und Triquetrum, anderseits mit den beiden Ossa metacarpi in Beziehung treten, während endlich eine 6. leicht ausgeschweifte Fläche an der medialen Seite des Carpus frei bleibt. Offenbar handelt es sich um ein verschmolzenes Capitato-Hamatum. Von den 5 cm langen Mittelhandknochen besitzt der mediale eine an dem Innenrande höckerartig vorspringende breite Basis, scheint in seiner radialen

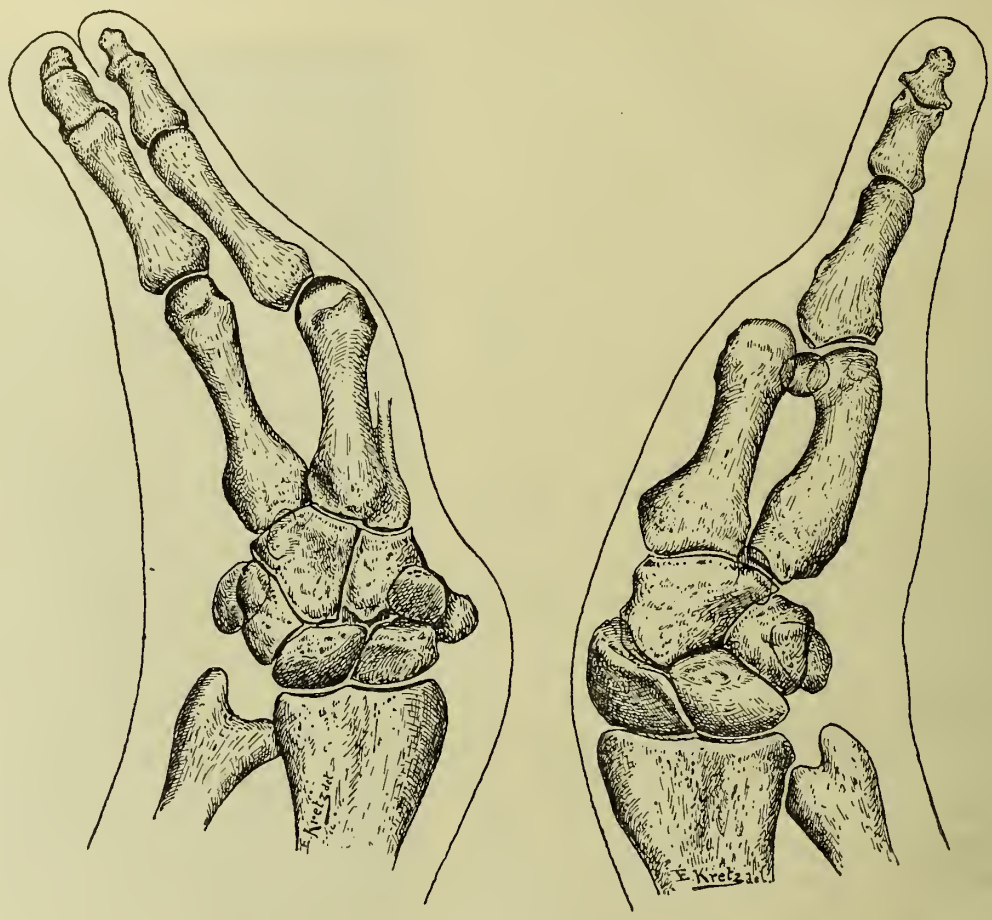

Fig. 15 und 16.

Linke und rechte Hand eines 45jährigen Patienten mit Defekten an den medialen Teilen. (Rekonstruktionsbilder zu Tafel IV Fig 1 und 2). $^2/_3$ natürlicher Grösse.

Partie somit das assimilierte Rudiment des dritten Strahles zu enthalten, der Aussenrand des lateralen eine mehr gleichmässige Rundung. Ihre Capitula, hinter denen man ein abnorm grosses Sesamoideum V radiale erkennt, besitzen konvexe Gelenkflächen, die in die beiden nebeneinander liegenden, durch einen First geschiedenen Artikulationsflächen an der Basis der 1. Phalanx des einzigen in allen seinen Abschnitten sehr breiten Fingers eingreifen.

So zeigt diese Hand entgegen dem normalen Verhalten einer nach der Peripherie hin zunehmenden Verbreiterung und Gliederung der Knochen das entgegengesetzte Bild, das der Verschmälerung und Verwachsung der einzelnen Glieder.

Linkerseits (Tafel IV Fig. 2 und das entsprechende Rekonstruktionsbild Fig. 15) zeigt die Handwurzel die normale Gliederung. Das Naviculare ist in geringem Grade, das Trapezium stark reduziert. Die beiden Metacarpalia fügen sich dem Carpus so an, dass das mediale, das

übrigens an seinem Innenrande ein mit dem Capitatum in Beziehung tretendes Rudiment des dritten Strahles trägt, ebenso wie sein ulnarer Nachbar mit dem Hamatum artikulieren. Dadurch, dass auf diese Weise der radiale Teil der Handwurzel frei hervorragt, entsteht der bei der klinischen Untersuchung auffallende Vorsprung an der Innenseite.

Auf die Mittelhand knochen folgen der 4. und 5. Finger. Die konkave Gelenkfläche an der ersten Phalanx des Ringfingers ist an dem entsprechenden Capitulum vollkommen nach der ulnaren Seite zu verschoben.

Wenden wir uns nunmehr zur Besprechung der Verhältnisse an den Händen der 11jährigen Tochter des obigen Kranken, so konstatieren wir bei ihr wiederum ein normales Verhalten beider Vorderarmknochen. Es schliesst sich an die Handwurzel linkerseits eine Mittelhand, in der man drei divergierende Knochen und einen den Endteil der beiden medialen verbindenden queren Knochen konstatiert.

Auf das am meisten ulnarwärts gelegene Metacarpale folgt der einzige dreigliedrige Finger. Rechterseits liegt ein analoges Verhalten vor, nur konstatiert man drei Metacarpalia und vermisst das verbindende quere Zwischenglied.

Ueberaus interessante Verhältnisse enthüllt uns das Skiagramm (Tafel IV Fig. 3) dieser Kranken.

Die erste Handwurzelreihe erweist sich rechterseits als vollzählig, in der zweiten fehlt ein Knochen, offenbar das Multangulum majus.

Es folgen drei Metacarpalia, von denen das am meisten radialwärts gelegene mit dem Os capitatum, die beiden ulnarwärts befindlichen mit dem Os hamatum artikulieren. Dem medialen Mittelhandknochen fehlt der Epiphysankern; er läuft konisch nach unten zu. Die beiden andern besitzen dagegen ihre distalen Epiphysen. Der ulnare Mittelhandknochen artikuliert mit dem einzigen dreigliedrigen Finger.

Die Länge des am meisten ulnarwärts gelegenen Metacarpale beträgt 3,2, die des mittleren 3, 2, diejenige des radialwärts gelegenen 2,9 cm; die Phalangen des Fingers sind 2,5, 1,4 und 1 cm lang.

Linkerseits ist die Handwurzel ebenfalls bis auf das Multangulum majus vollständig ausgebildet. Es schliessen sich an dieselbe in gleicher Weise wie rechts drei und zwar nach der ulnaren Seite zu sowohl an Länge als an Breite zunehmende Metacarpalia an, von denen wiederum das am meisten radialwärts gelegene mit dem Os capitatum, die beiden anderen mit dem Os hamatum in Gelenkverbindung stehen. Im Gegensatz zu rechts besitzen nicht nur die beiden äusseren Mittelhandknochen dem Alter entsprechend verknöcherte Epiphysenkerne, sondern auch der am meisten radialwärts gelegene einen stecknadelkopfgrossen Ossifikationskern. Die beiden äusseren Metacarpalia divergieren in einem Winkel von etwa 45° und schliesen an ihren unteren Enden einen querliegenden Knochen zwischen sich, mit welchem sie somit ein vollkommen geschlossenes, fast gleichseitiges Dreieck bilden, dessen einander berührende Teile gelenkig miteinander verbunden sind. Die distale Partie des äusseren Metacarpale trägt dann wieder in analoger Weise wie links den Ringfinger.

Der beide äussere Mittelhandknochen verbindende Knochen trägt weder den Charakter eines Metacarpale, noch den einer Phalanx; denn er besitzt an seinen beiden Enden — im Gegensatz zu den normalen Röhrenknochen der Hand — Epiphysenkerne. Im übrigen ist er in der Mitte verschmälert, an den Endteilen breit zulaufend. Der äussere Mittelhandknochen ist leicht convex nach innen geschweift und zeigt dementsprechend eine Verdickung seiner lateralen Wand. Die Länge des ersten Metacarpale beträgt 3, die des zweiten 3,3, diejenige des dritten 3,3 cm. Das Zwischenstück ist 3 cm lang; die Phalangen des Fingers besitzen eine Länge von 2,3, 1,4 und 1,0 cm.

Das jüngste Familienglied endlich — ein 8jähriger Knabe — zeigt beiderseits in der Mittelhand zwei Knochen, und wiederum nur je einen ulnarwärts gelagerten Finger mit drei Gliedern. Das Röntgenbild (Tafel IV, Fig. 4) erweist uns hier in der ersten Handwurzelreihe die

normalen drei Knochen, wie sie dem Alter des Knaben entsprechen, in der zweiten Reihe einen Knochen mit Gelenkflächen für die beiden Ossa metacarpi. Die beiden letzteren besitzen distale Epiphysenkerne. Die Basis des 3,5 cm langen medialen Mittelhandknochens zeigt neben sich das Radiment eines dritten Strahles in Gestalt eines 1,5 cm langen sich eng anschmiegenden Teiles. Dem 3,3 cm langen ulnaren Mittelhandknochen folgt die erste Phalanx des kleinen Fingers, deren Artikulationsfläche ulnarwärts subluxiert erscheint, während die zweite Phalanx dann wiederum eine Abweichung nach der radialen Richtung aufweist.

Was die Fussverbildungen bei den drei Patienten anlangt, auf die ich in meiner Bearbeitung der angeborenen Verbildungen der unteren Gliedmafsen unter Wiedergabe von Skiagrammen und Rekonstruktionsbildern nach Pfitzner zurückkommen werde, so sei hier nur bemerkt, dass bei dem Vater noch Naviculare, Cuboid, Metatarsale V und kleine Zehe zu identifizieren sind. Bei letzterer sind Mittel- und Endphalanx verschmolzen. Am Naviculare findet sich, anscheinend angeschmolzen, noch ein Rest vom Cuneiforme I. Bei beiden Kindern sind die Verhältnisse analoge, nur ist bei der 11jährigen Tochter der Rest der Cuneiforme I selbständiger, während er bei dem 8jährigen Sohne wiederum fehlt.

So konstatieren wir bei allen drei Familienmitgliedern einen Ausfall der radialen resp. tibialen Teile voa Hand und Fuss — jedoch so, dass namentlich im Bereiche der Mittelhand, die bemerkenswertesten Variationen zu stande gekommen sind.

Ich vermeide jeden Versuch einer Erklärung des Zustandekommens der in diesen Abschnitt zusammengestellten Anomalien.

Bildungen gegenüber, wie sie beispielsweise das niemals in der Tierreihe wieder zu beobachtende Triangel in der Mittelhand auf Tafel IV, Fig. 3 darstellt, müssen wir wohl bis auf weiteres offen und ehrlich das „Ignoramus“ eingestehen.

Defektbildungen an den Fingern und entsprechenden Teilen der Hand unter Wiedergabe von Skiagrammen sind bisher von Guerrini und Martinelli, Londe und Meige, Burmeister und Mazzitelli publiziert worden.

V. Über Brachydaktylie und Hyperphalangie.

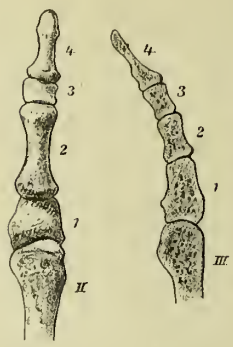

Fig. 17. Fig. 18.

Bildung von 4 Phalangen im Zeige- und Mittelfinger (nach Leboucq).

Im Mai 1896 hat Leboucq der belgischen Akademie der Medizin über drei anatomisch untersuchte Fälle von Brachydaktylie Bericht erstattet, von denen besonders der erste durch seine Seltenheit unser Interesse beansprucht. Liessen sich doch beiderseits — eine Anomalie, die beim Menschen vorher nicht zur Beobachtung gelangt war — im Zeige- und Mittelfinger vier gelenkig miteinander verbundene Phalangen auf das deutlichste unterscheiden.

Ich skizziere zunächst kurz die von Leboucq mitgeteilten Fälle:

Es handelte sich in seiner ersten Beobachtung um eine von einer 46jährigen Patientin stammende, der anderen Seite gleichgebildete Hand, an der eine beträchtliche Verkürzung des Zeige- und Mittelfingers auffiel und bei Berücksichtigung des Vorhandenseins nur je einer Beugefalte an der Volarseite den Eindruck hervorrief, als wären beide Finger nur mit zwei Phalangen ausgestattet. In der That ergaben sich hier bei der anatomischen Nachforschung vier Glieder.

Am Zeigefinger (Fig. 17) waren die 1. und 3. Phalanx kurz und breit, die 2. und 4. wie gewöhnliche Phalangen gestaltet, letztere nach Art einer normalen Nagelphalanx. Am Mittelfinger (Fig. 18) nahm die Länge der Glieder progressiv von dem 1. bis zum 3. ab; dann folgte wiederum ein normal grosses Nagelglied. Alle Knochen zeigten überknorpelte

Gelenkflächen, die Mittelhandknochen, sowie das 2. und 4. Glied deutlich eine Scheidung in Dia- und Epiphysen. Zwischen dem Metacarpale und dem 1. Gliede bestand die normale Gelenkverbindung, die Artikulationsflächen zwischen 1. und 2. Phalanx waren fast eben; einem seichten Eindruck an dem distalen Teil der 1. entsprach eine Vorwölbung an dem proximalen Teil der 2. Phalanx. Die distale Gelenkfläche der letzteren war in transversaler Richtung konkav. An dem 3. Gliede bestanden zwei konvexe Flächen und an dem Nagelgliede dementsprechend eine Konkavität.

Der oberflächliche Beuger inserierte an der 3., der tiefe nach Durchbohrung des oberflächlichen an der 4. Phalanx. Ebenso inserierten der Extensor digit. long. mit Ausnahme eines mittleren, zur 3. Phalanx ziehenden Stranges an dem 4. Gliede, die Interossei in dem ligamentösen Apparat der Articulatio metacarpo-phalangea und an der Basis der 1. Phalanx. Die 1. und 2. Phalanx entsprachen also der normalen Grundphalanx, die vorhandene 3. der normalen Zwischen-, die 4. der normalen Nagelphalanx.

In den beiden weiteren Beobachtungen von Leboucq handelte es sich um Längenreduktionen einzelner Glieder an Fingern und Zehen.

Fig. 19. Beiderseitige Brachydaktylie am Zeige- und Mittelfinger und Hyperphalangie am Zeigefinger.

Diese Leboucq'schen Mitteilungen, namentlich die von ihm durch die Sektion festgestellte Hyperphalangie bei gleichzeitiger Brachydaktylie veranlassten mich, bei einer Anzahl von in meiner Beobachtung befindlichen Patienten mit angeborenen Fingerverkürzungen mittelst Röntgen-Aufnahmen die genaueren Verhältnisse der Knochen festzustellen. Ich lasse die auf diese Weise gewonnenen Ergebnisse hier folgen.

1. Beiderseitige Brachydaktylie am Zeige- und Mittelfinger mit Hyperphalangie am Zeigefinger.

Die 27jährige, bis auf die zu schildernden Anomalien an beiden Händen normale, 160 cm grosse Patientin weiss über Verbildungen in der Ascendenz nichts zu berichten. Eine 29- und eine 22jährige Schwester haben, wie sie selbst — wenn auch weniger ausgesprochen — verkürzte Zeige- und Mittelfinger. Der einzige Bruder ist selbst normal gestaltet, besitzt jedoch eine 1jährige Tochter mit den gleichen Fingerverbildungen, ebenso wie dies bei einem frühzeitig verstorbenen Knaben der älteren Schwester der Fall war. Unsere Patientin selbst ist Mutter eines jetzt 4jährigen normalen Knaben. Von den verbildeten Familienmitgliedern habe ich nur die 22jährige Schwester zu untersuchen vermocht, von der weiter unten die Rede sein wird (s. Fall 2).

Die beiden Hände der Kranken (Fig. 19) zeigen genau die gleiche Verbildung. Sie

erscheinen plump und fett und in der Mittelhand relativ zu breit; als wesentlich verkürzt erweist sich der Zeige- und namentlich der Mittelfinger. Der normal bewegliche Daumen ist, am ulnaren Rande gemessen, 5,5 cm lang; dieselbe Länge besitzen, von der Interdigitalfalte aus, Zeige- und kleiner Finger; der Mittelfinger ist 1 cm kürzer, während der Ringfinger die Länge von 7,5 cm erreicht. Sämtliche Finger haben normale Nägel; an dem rechten kleinen Finger besteht eine permanente leichte Beugestellung in dem ersten Zwischengelenk. An der Volarfläche zeigen Ring- und kleiner Finger die beiden normalen Beugefalten, während Mittel- und Zeigefinger nur je eine solche aufweisen. Thenar und Hypothenar sind gut entwickelt, die Hohlhandfurchen zeigen das normale Gepräge.

Von den beiden Händen der Patientin wurden Röntgen-Aufnahmen gefertigt. Da sich die Lichtquelle von dem Objekt in einer Entfernung von 50 cm befand, so gewann man auf dem Bilde scharfe, den normalen Massen entsprechende Umrisse der einzelnen Knochen (Tafel V Fig. 1).

Es ergeben sich Handwurzel und Mittelhand als normal, ebenso die beiden Daumenglieder. An den 2. Mittelhandknochen schliesst sich ein aus vier Abschnitten zusammengesetzter Finger. Ganz analog dem von Leboucq beschriebenen Befunde sind wiederum das 1. und 3. Glied kurz und breit, das 2. und 4. lang und nach Art der normalen Fingerglieder in der Mitte eingeschnürt. Die proximale Gelenkfläche des 1. und 2. Gliedes erscheint leicht konkav, die übrigen Artikulationsflächen sind, soweit dies aus dem Bilde beurteilt werden kann, plan. Auf das 3. Os metacarpi folgen drei Phalangen, deren 1. und 2. durch scheinbar plane Gelenkflächen miteinander zusammenstossen. Der proximale Abschnitt des 1. und 3. Gliedes ist leicht ausgehöhlt. Fast gewinnt man nach dem Bilde den Eindruck, als repräsentierten die beiden ersten Phalangen nur einen in der Kontinuität geteilten Knochen, an den sich dann das 3. Glied direkt ansetzt.

Die beiden folgenden Finger bieten das normale Verhalten. Die Längenverhältnisse der Knochen, sowie der ganzen Finger und der einzelnen Strahlen (Mittelhandknochen und Finger) der als Beispiel gewählten linken Hand erhellen aus der beigefügten Tabelle, auf der gleichzeitig die von Pfitzner für die Frauenhand zusammengestellten anatomischen Durchschnittsmaasse und die Differenz diesen gegenüber angegeben sind. Die Maasse sind in Millimetern verzeichnet, die einzelnen Glieder eines jeden der fünf nebeneinander befindlichen Strahlen folgen sich in vertikaler Richtung. Dabei sind jedesmal neben den Maassen der verbildeten Hand die normalen Mafse und weiterhin die positive, bezw. negative Differenz berechnet.*)

Tabelle I.

	I.		II.		III.		IV.		V.	
	Abn.	Norm.	Abn.	Norm.	Abn.	Norm.	Abn.	Norm.	Abn.	Norm.
Met.	33	41,4	58	62,1	50	59,8	42	54,0	40	50,0
Diff.	—8,4		—4,1		—9,8		—12		—10	
Gph. a	28	27,7	10	37,0	14	41,2	40	38,8	31	30,6
Gph. b			24							
Diff.	+0,3		—3,0		—27,2		+1,2		+0,4	
Mph.	—	—	6	22,4	17	27,1	23	25,8	12	18,2
Diff.	—		—16,4		—10,1		—2,8		—6,2	
Eph.	20	20,4	16	16,0	17	16,0	16	17,3	15	15,7
Diff.	—0,4		0		+1		—1,3		—0,7	
Finger	48	47,9	56	75,4	48	84,9	79	81,7	58	64,4
Diff.	+0,1		—19,4		—36,9		—2,7		—6,4	
Strahl	81	89,2	114	137,4	98	144,7	121	135,8	98	114,5
Diff.	—8,2		—23,4		—46,7		—14,8		—16,5	

*) Die Mittelwerte für Finger und Strahl sind in der Pfitzner'schen Tabelle ebenfalls berechnet, nicht durch Addition der einzelnen Werte gewonnen; daher stimmt oft die Dezimalstelle nicht.

Bei der mir übrigens von Herrn Professor Leboucq bestätigten vollkommenen Analogie meiner Beobachtung mit der seinigen, habe ich angenommen, dass auch in meinem Falle die vorhandene 1. und 2. Phalanx des Zeigefingers der normalen Grundphalanx entsprechen, und demnach die Maasse für diese beiden Glieder in die der Grundphalanx entsprechende Rubrik eingetragen.

Fall 2. Brachydaktylie am Zeige- und Mittelfinger. Hyperphalangie am rechten Zeigefinger.

Die 22jährige, 161 cm grosse Schwester der besprochenen Patientin zeigt äusserlich nur insofern von dieser verschiedene Hände, als Zeige- und Mittelfinger nicht so extrem gegenüber der Norm verkürzt sind, wie dies soeben beschrieben wurde, und dass sich in dem Gelenk zwischen 1. und 2. Phalanx des kleinen Fingers eine permanente Beugestellung von etwa 30° bemerkbar macht. Die Länge des Daumens beträgt, am ulnaren Rande gemessen, 5 cm, die der übrigen Finger von der Interdigitalfalte aus der Reihe nach 5,5, 6, 7,5 und 5,5 cm. Sämtliche Finger besitzen die normalen Beugefalten. Eine in gleicher Weise wie in dem vorigen Falle gefertigte Röntgen-Aufnahme (Tafel V Fig. 2) ergiebt nun linkerseits eine normale Zahl von Gliedern, indes eine beträchtliche Verkürzung der Zwischenphalangen am Zeige- und Mittelfinger. Die genaueren Maassverhältnisse zeigt die folgende, nach Art der obigen hergestellte Tabelle.

Rechterseits findet sich bei sonst völlig gleichen Verhältnissen, speziell bei gleicher Länge des Zeigefingers, in dem Index wiederum die Gliederung in 4 Phalangen. Die Länge der beiden Teile der im ganzen ebenso wie links 39 mm langen Grundphalanx beträgt hier 10 und 27 mm. Die Differenz von 2 mm entfällt auf die Distanz beider Phalangen in dem Zwischengelenk.

Tabelle II.

	I.		II.		III.		IV.		V.	
	Abn.	Norm.	Abn.	Norm.	Abn.	Norm.	Abn.	Norm.	Abn.	Norm.
Met.	36	41,4	61	62,1	53	59,8	48	54,0	42	50,0
Diff.	—5,4		—1,1		—6,8		—6,0		—8,0	
Gph.	30	27,7	39	37,0	41	41,2	42	38,8	31	30,6
Diff.	+2,3		+2,0		—0,2		+3,2		+0,4	
Mph.	—	—	7	22,4	8	27,1	20	25,8	15	18,2
Diff.	—		—15,4		—19,1		—5,8		—3,2	
Eph.	20	20,4	15	16,0	15	16,0	16	17,3	15	15,7
Diff.	—0,4		—1,0		—1,0		—1,3		—0,7	
Finger	50	47,9	61	75,4	64	84,9	78	81,7	61	64,4
Diff.	+2,1		—14,4		—20,9		—3,7		—3,4	
Strahl	86	89,2	122	137,4	117	144,7	126	135,8	103	114,5
Diff.	—3,2		—15,4		—27,7		—9,8		—11,5	

Fall 3. Brachydaktylie am 2.—5. Finger.

Der 27jährige Patient zeigt an beiden Händen eine höchst auffällige Verkürzung des 2.—5. Fingers, eine Anomalie, die nach seiner Angabe auch bei der Mutter bestand, während andere Familienmitglieder, speziell vier Geschwister, frei von Verbildungen sind. Sämtliche Finger zeigen an der Volarseite nur je eine Beugefalte, mit Ausnahme des Ringfingers, der deren zwei besitzt. In dem Zeigefinger — dessen erstes Glied vom Metacarpale in einem Winkel von etwa 30° ulnarwärts abweicht, während das Endglied, ebenso wie dasjenige des kleinen Fingers wieder eine Richtungstendenz nach der radialen Seite aufweist — glaubt man nur zwei Phalangen zu fühlen; an den übrigen Fingern lässt eine aufmerksame Untersuchung die Mittelphalangen als wesentlich verkürzte Knochen palpieren.

Das Röntgenbild (Tafel VI Fig. 1) zeigt auf das klarste diese verkürzten Teile und erweist auch in dem Zeigefinger ein etwa kirschkerngrosses Mittelglied. Bemerkenswert ist

noch die auf die Winkelstellung der Grundphalanx zum Metacarpale zu beziehende, abweichende Gestalt ihrer Basis. Indem sie auf der radialen Seite wesentlich weiter proximalwärts heraufreicht als auf der ulnaren, gewinnt sie eine entfernte Ähnlichkeit mit der Form einer Basis metatarsi quinti. In der Tabelle sind die von Pfitzner für die Männerhand zusammengestellten anatomischen Durchschnittsmaasse zum Vergleich herangezogen.

Tabelle III.

	I.		II.		III.		IV.		V.	
	Abn.	Norm.	Abn.	Norm.	Abn.	Norm.	Abn.	Norm.	Abn.	Norm.
Met.	36	44,5	64	65,5	60	62,8	53	56,7	50	52,6
Diff.	—8,5		—1,5		—2,8		—3,7		—2,6	
Gph.	32	29,4	38	38,8	41	43,4	39	41	31	32,4
Diff.	+3,6		—1,8		—2,4		—2		—1,4	
Mph.	—	—	7	23,5	9	28,5	11	27,2	7	19,2
Diff.	—		—18,5		—19,5		—16,2		—12,2	
Eph.	21	22,6	20	17,7	20	18,6	19	19,1	18	17,3
Diff.	—0,6		+2,3		+1,4		—0,1		+0,7	
Finger	54	52	64	80,1	70	90,5	69	87,2	56	68,8
Diff.	+2		—16,1		—20,5		—18,2		—12,8	
Strahl	90	96,5	128	145,6	130	153,4	122	143,9	106	121,4
Diff.	—6,5		—17,6		—23,4		—21,9		—15,4	

Fall 4. Beiderseitige abnorme Kürze des 5. Mittelhandknochens.

Bei der aus gesunder Familie stammenden 12jährigen Patientin reicht beiderseits die Spitze des kleinen Fingers nur bis zur Basis der Mittelphalanx des Ringfingers. In Übereinstimmung damit endigt der Metacarpus digiti minimi 1,5 cm weiter proximalwärts als der benachbarte Mittelhandknochen (3,1 : 4,6). Die abnorme Kürze des Os metacarpi V, die auf der Röntgen-Aufnahme (Tafel VI, Fig. 2) aufs deutlichste hervortritt, fällt klinisch namentlich dann auf, wenn die Patientin die Hand zur Faust ballt.

Fall 5. Beiderseitige abnorme Kürze des 4. Mittelhandknochens.

Die gleiche Verbildung wie in dem vorher besprochenen Falle, indes hier beiderseits am 4. Mittelhandknochen, zeigt eine 25jährige, sonst normale Patientin (Tafel VI, Fig. 3). Der Ringfinger reicht mit seinem distalen Ende nur ebenso weit wie der kleine Finger und zwar infolge einer Längenreduktion seines Mittelhandknochens. Dieser ist 33 mm lang, während seine Nachbarknochen eine Länge von 60 und 51 mm erreichen.

Fall 6. Eine der letzten ganz analoge Beobachtung vermochte ich noch bei einer 31jährigen Patientin zu machen. Wegen der vollkommenen Analogie derselben mit Fall 5 verzichte ich auf die Wiedergabe.

Endlich gebe ich auf Tafel VI, Fig. 4 und 5 noch zwei mir von Herrn Geheimrat von Bergmann freundlichst überwiesene Röntgenbilder wieder. Sie stammen von einem älteren Herrn und dessen 13jähriger Tochter. Beide waren in gleicher Weise mit stumpfwinkligen Ankylosen in beiden Ellenbogengelenken, mit Steifigkeiten in den Hand- und Fingergelenken sowie mit abnormer Kürze der Finger behaftet. Das von dem Vater stammende Skiagramm ergiebt (Tafel VI, Fig. 4), dass die scheinbar fehlenden Mittelphalangen überall noch in Form schmaler Scheiben existieren. Bei der Tochter finden sich am Zeige-, Mittel- und Ringfinger noch Andeutungen der Mittelglieder, während der Ringfinger nur ein einziges offenbar durch Verschmelzung der Phalangen entstandenes Glied aufweist. Die exakte Beurteilung und Abgrenzung der einzelnen Teile wird durch Verwachsungszustände im höchsten Grade erschwert.

An den hier mitgeteilten Beobachtungen interessiert einmal die abnorme Kürze einzelner Finger, bezw. diejenige einzelner Teile derselben, besonders aber die in den beiden ersten Fällen durch Röntgen-Aufnahmen erwiesene überzählige Bildung.

Angeborene Verkürzungen der Finger (Brachydaktylie) können sowohl durch Längenreduktion der in ihrer Zahl normalen Glieder, als durch Fehlen einzelner Phalangen bedingt sein. Die Mitteilung solcher Längenreduktionen, wie sie in allen unseren Beobachtungen wiederkehren, teilweise anatomisch untersucht, verdanken wir Gubler, Pfitzner, Leboucq und Roughton. Der letztere Autor giebt ein Röntgenbild wieder. Für die zweite Gruppe liegen, abgesehen von den Fällen von fast vollständigem Fehlen der Hände mit nur andeutungsweise vorhandenen Fingern, in der Litteratur bisher auffallenderweise nur klinisch untersuchte Fälle vor. Ich erwähne die Beobachtung von Kellis, in der in einer Familie bei den weiblichen Gliedern seit zehn Generationen nur der Daumen vollständig gebildet war, während an den übrigen Fingern entweder zwei oder wenigstens eine Phalanx fehlten. Bei Patienten, über die Gruber und Lanz (der letztere unter Wiedergabe eines Skiagrammes) berichten, bestand ein Defekt der Mittelphalangen an allen Fingern und Zehen. Schwegel, Fort, Kümmel und ich selbst sahen Kranke mit nur zweigliedrigen Fingern; in einer weiteren Beobachtung von Schwegel hatten alle Finger nur eine Phalanx. In den Fällen von Menière, Thompson, Gruber und Fränkel betraf der Phalangenmangel nur einen oder zwei Finger. Ob in allen diesen Fällen in der That die Beschränkung der Zahl der Phalangen bestand, oder nicht vielmehr die Brachydaktylie in einem Teil derselben gleichfalls auf einer Längenreduktion der in normaler oder selbst Überzahl vorhandenen Glieder beruhte, kann auf Grund der hier zusammengestellten Fälle ernstlich erwogen werden.

Noch höheres Interesse beansprucht indes die Hyperphalangie, die in der Tierreihe nur bei den Cetaceen und einigen Sirenen vorkommt. Beim Menschen ist eine Vermehrung der normalen Zahl der Fingerglieder in einer kleinen Anzahl von Fällen am Daumen beschrieben worden. Ich selbst glaubte über eine diesbezügliche Beobachtung bei einem jetzt 6jährigen Mädchen, auf das ich später noch zurückkomme, zu verfügen. Das Röntgenbild klärte mich indes, indem der zu dem scheinbar dreigliedrigen Daumen gehörige Mittelhandknochen eine distalwärts liegende Epiphyse besass, darüber auf, dass es sich in diesem Falle um einen Mangel des Daumens und um Verdoppelung des Zeigefingers handelte. An den vier ulnarwärts liegenden Fingern sind ausser von Leboucq und mir überzählige Bildungen bisher nicht beschrieben worden.

Die zunächst in Frage kommende Möglichkeit einer frühzeitigen Ablösung der proximalen Epiphyse des ersten Zeigefingergliedes von ihrer Diaphyse mit darauf folgender selbständiger Entwickelung beider Knochenteile lässt sich bei Berücksichtigung der Form und Grösse der überzähligen Glieder, ferner der von Leboucq durch die Sektion festgestellten Thatsache des Vorhandenseins wohlgebildeter Dia- und Epiphysen in jedem Segment und endlich der in unserem 2. Falle konstatierten gleichen Länge beider Zeigefinger trotz einseitiger Überzahl nicht aufrecht erhalten.

Ohne dass uns bisher eine Erklärung des Zustandekommens solcher überzähligen Bildungen zu Gebote stände, müssen wir uns damit begnügen, festzustellen, dass es sich in diesen Fällen um eine ererbte Neigung zu intrauterinen Spaltbildungen im Bereiche der 1. Phalanx mit selbständiger Weiterentwickelung der gespaltenen Teile gehandelt habe.

VI. Die Polydaktylie.

An Händen mit 6 Fingern haben die überzähligen Finger fast ausnahmslos ihren Sitz an der Radial- resp. Ulnarseite der Hand.

Unter den 127 6fingrigen Individuen, die Gruber aus den verschiedenen Zeitschriften und Monatsheften zusammenstellt, war der supernumeräre Teil bei 52 ein Daumen, bei 75 ein kleiner, niemals ein anderer Finger. Von meinen eigenen diesbezüglichen 12 Fällen überzähliger Finger, die ich im Laufe der letzten Jahre zu beobachten und teilweise zu operieren Gelegenheit hatte, verteilen sich 7 auf die Ulnar-, 5 auf die Radialseite der Hand. Bei einem

Patienten, einem 24jährigen Arbeiter, bestand neben der Bildung eines beiderseits im Bereich der 1. Phalanx des kleinen Fingers locker angefügten, $1^1/_2$ cm langen Fingers mit ausgebildeten Nägeln eine Syndaktylie zwischen Ring- und Mittelfinger, die links bis zur Mitte der 1., rechts bis zum Beginn der 3. Phalanx reichte. Daneben liess sich an den beiden Füssen symmetrisch eine vollständige Verwachsung der drei ersten Zehen konstatieren.

Die Verbindung der supernumerären Teile mit der Hand ist entweder eine lockere, lediglich durch Weichteile gebildete, oder es besteht eine Gelenkverbindung mit dem 1. resp. 5. Metacarpalknochen, die entweder am seitlichen Rande oder am distalen Ende dieses Knochens ihren Sitz hat, in welch' letzterem Falle gewöhnlich auch die 1. Phalanx an der Gelenkverbindung teilnimmt. Der die überzählige Gelenkfläche tragende Teil des Mittelhandknochens kann sich dabei von dem übrigen Knochen derartig abheben, dass dadurch zur Bildung eines Os metacarpi bifidum Veranlassung gegeben wird. Endlich besteht zuweilen für den überzähligen Finger ein vollkommen ausgebildeter Metacarpalknochen; ja in einer Beobachtung von Carré entsprach dem doppelten Daumen sogar ein doppelter Radius.

Seltener geschieht die Gabelung erst im Bereiche der 1. oder 2. Phalanx.

Folgende Beispiele werden diese verschiedenen Möglichkeiten am besten illustrieren:

1. Ein 49jähriger Patient, in dessen Ascendenz bisher keinerlei Anomalien konstatiert worden sind, dessen viertes, im Alter von 13 Wochen verstorbenes Kind die gleiche Anomalie wie er selbst aufwies, trägt an der Ulnarseite der rechten Hand einen überzähligen Finger und an der Kleinzehenseite des rechten Fusses eine überzählige Zehe. An der linken Hand besteht an der Grenze des 5. Mittelhandknochens und der 1. Phalanx des Ohrfingers eine kleine Narbe, herrührend von der in früher Kindheit erfolgten Entfernung eines überzähligen, nur locker mit der Hand verbunden gewesenen Gliedes. Rechts sitzt an derselben Stelle ein 5 cm langer, aus drei Gliedern bestehender 6. Finger auf, der von dem 9 cm langen 5. Finger in einem Winkel von etwa 45° divergiert. Flexion und Extension geschehen bei gleichzeitiger Bewegung des kleinen Fingers in ausgiebigem Maasse, isolierte Bewegungen sind unmöglich. Die 2. und 3. Phalanx sind in leichtem Grade dauernd flektiert.

Das Röntgenbild (Tafel VII, Fig. 1) zeigt die Verbindung des überzähligen Teiles, der mit zwei rechtwinklig aneinanderstossenden Gelenkflächen einerseits mit dem 5. Metacarpale, andererseits mit der 1. Phalanx des kleinen Fingers artikuliert. Ganz analog sind die Verhältnisse der 6. Zehe.

2. Der folgende 19jährige Patient ist der Sohn blutsverwandter Eltern (Vater und Mutter sind Cousin und Cousine). Eine 20jährige Schwester hat beiderseits 6 Finger. Der Kranke selbst ist abnorm klein (118 cm), zeigt eine höchstgradige linksseitige Totalscoliose und sonstige Zeichen einer in der Kindheit überstandenen Rachitis. Neben einer Versteifung einer Reihe von Fingergelenken und mangelhafter Nagelbildung besitzt er beiderseits an der Ulnarseite der Hand überzählige in geringem Grade bewegliche Finger mit drei Gliedern. Das Röntgenbild (Tafel VII, Fig. 2) zeigt den fünften Metacarpalknochen in dem unteren Drittel gabelförmig gespalten, und so einerseits mit dem 7,5 cm langen kleinen, andererseits mit dem $3^1/_2$ cm langen 6. Finger artikulierend. Sämtliche Interphalangealgelenke zeigen Ankylosen und lassen die einzelnen Fingerglieder nicht deutlich differenzieren.

3. 48jähriger Patient aus gesunder Familie und sonst wohlgebildet, zeigt rechterseits einen auf 5 cm verbreiterten Daumen mit doppeltem Nagel, linkerseits, an den Radialrand des 1. Metacarpale rechtwinklig angefügt, einen zweigliedrigen überzähligen Daumen mit Nagel und geringer Beweglichkeit des stark ulnarwärts abgewichenen zweiten Gliedes. Das Skiagramm (Tafel VII, Fig. 3) zeigt mit überaus grosser Deutlichkeit, dass sich rechts die erste Daumenphalanx unmittelbar distalwärts von der Basis in zwei in einem Winkel von 140° auseinanderweichende ca. $2^1/_2$ cm lange Zinken spaltet, an deren einander zugewandten Teilen kleine Gelenkflächen für je zwei zweite Phalangen bestehen. Diese letzteren sind durch eine Hautbrücke miteinander verbunden. Linkerseits entsprosst dem Radialrande des Metacarpale primum ein rechtwinklig

von ihm abgehender ca. $2^1/_2$ cm langer Fortsatz, an dessen Ende sich das stark ulnarwärts abweichende, $2^3/_4$ cm lange, in eine feine Spitze auslaufende Endglied anfügt.

4. 56jähriger Patient mit stark entwickeltem linksseitigen Daumenendgliede und abnorm breitem Nagel. Das Röntgenbild (Tafel VII, Fig. 4) ergiebt die 2. Phalanx unterhalb ihrer Mitte gabelförmig gespalten und in zwei Spitzen auslaufend.

5. Endlich sei hier noch einer der Fälle erwähnt, die zu der Fabel Anlass gegeben haben, dass die überzähligen Finger nach ihrer Amputation wieder auswachsen können.

Es handelt sich um ein 17jähriges Mädchen, dem im Alter von 3 Tagen rechterseits ein überzähliger Daumen entfernt worden war. An der Stelle des Sitzes desselben soll einige Jahre darauf ein neuer Auswuchs entstanden sein.

An dem radialen Rande des 1. Metacarpale nahe dessen Capitulum konstatiert man unter einer Narbe einen etwa 1 cm langen Knochenvorsprung. Derselbe erweist sich bei der Durchleuchtung (Tafel VIII, Fig. 1) als ein seitlicher Ast des Mittelhandknochens, der offenbar die Gelenkfläche für den überzähligen Finger getragen hat und nach der Exartikulation desselben mittelst des erhaltenen Epiphysenknorpels die Fähigkeit, sich nachträglich zu vergrössern, beibehalten hat.

In gleicher Weise werden auch überzählige Phalangen, bei deren Amputation der Epiphysenknorpel zurückgelassen wurde, die Erscheinurg des nachträglichen Wachstums zeigen — ein Vorkommnis, das seine ungezwungene Erklärung findet, auch ohne dass man dem Menschen die den Molchen eigentümliche Fähigkeit zur Wiedererzeugung verlorener Gliedabschnitte zuzuschreiben braucht.

Ich füge an dieser Stelle die ausführlichere Schilderung eines Falles von Polydaktylie, kombiniert mit Syndaktylie, ein, der den Wert des Röntgenverfahrens ganz besonders zu illustrieren vermag. Ich vermochte hier zwischen zwei miteinander verwachsenen Fingern bei der Durchleuchtung überzählige Glieder zu entdecken, die bei der klinischen Untersuchung nicht nachweisbar gewesen waren.

Vor der operativen Trennung der beiderseits durch Syndaktylie miteinander verbundenen Ring- und Mittelfinger eines 3 Monate alten Mädchens erschien es mir zweckentsprechend, die äusserlich in gleicher Weise verbildeten, bisher unbehandelt gebliebenen Hände des Vaters einer eingehenden Untersuchung zu unterziehen. Ich hoffte dadurch möglicher Weise auch für die Beurteilung der, wie ich annahm, gleichen Skeletverhältnisse des Kindes wertvollere Anhaltspunkte zu gewinnen, als sie die Untersuchung der kleinen Kinderhände allein zu bieten vermochte.

Der 24 Jahre alte Vater entstammt einer bisher von Missbildungen freien Familie und ist bis auf die zu schildernden Handanomalien normal entwickelt und kräftig gebaut. Beginnen wir mit der Besprechung der rechten Hand, so ergiebt sich bei der äusseren Betrachtung ein anscheinend normales Verhalten des Carpus und Metacarpus, während Ring- und Mittelfinger durch eine faltenlos ausgespannte Hautbrücke miteinander verbunden sind (Fig. 20). Auf dem Handrücken markieren sich die Strecksehnen deutlich unter der Haut. Es fällt dabei auf, dass die den beiden verwachsenen Fingern entsprechenden Sehnen am distalen Ende der Mittelhand in auffallender Weise auseinandertreten und durch einen von ulnarwärts oben nach radialwärts unten ziehenden, in der Höhe der Capitula ossium metacarpi endigenden Strang verbunden sind. Bei möglichst stark gebeugter Stellung der Metacarpophalangealgelenke erscheint der Abstand zwischen den Köpfchen des 4. und 5. Mittelhandknochens 2 cm gross, während die entsprechenden Teile des 3. und 4. Os metacarpi 4 cm weit voneinander entfernt bleiben. Von den beiden in die Syndaktylie einbezogenen Fingern schlägt der Mittelfinger eine leichte Richtung nach ulnarwärts ein; er ist im 1. Interphalangealgelenk im Winkel von ca. 20° gebeugt, im 2. in gestreckter Stellung fixiert. Im Gegensatz dazu ist das 1. Ringfingergelenk in gestreckter Stellung unbeweglich, das Nagelglied in einem Winkel von etwa 100° radialwärts abgewichen. Beide Finger, die von der 2. Phalanx an in geringem Grade gegeneinander zu verschieben sind, werden gemeinsam gegen die Mittelhand bis zum rechten Winkel gebeugt.

Beide besitzen ausgebildete Nägel. Die übrigen Finger sind bis auf eine leichte Beugekontraktur des 2. Kleinfingergliedes normal.

Die geschilderten Verhältnisse wiederholen sich im Grossen und Ganzen auch an der linken Seite; hier sieht und fühlt man noch zwischen den Köpfchen des 3. und 4. Mittelhandknochens, mehr dem letzteren genähert, einen den Eindruck eines überzähligen Capitulum ossis metacarpi hervorrufenden Vorsprung, der bei möglichst zur Faust geballter Hand distalwärts die Reihe der Mittelhandköpfchen um 1 cm überragt und ebenso wie sein ulnarer Nachbarknochen mit dem Ringfinger in Verbindung zu treten scheint. Der Mittelfinger weicht um etwa 45° nach der ulnaren Richtung ab, ist in seinen Gelenken gestreckt und zeigt zwischen 2. und 3. Phalanx Spuren von Beweglichkeit, während das Endglied des Ringfingers wiederum eine radiale Abweichung in einem Winkel von ca. 110° aufweist. Die miteinander verwachsenen Finger werden gemeinsam bis zu einem Winkel von 45° flektiert, wobei die Bewegungsachse schräg von der radialen zur ulnaren Seite durch das Capitulum ossis metacarpi III und den oben erwähnten abnormen Vorsprung zwischen dem 3. und dem 4. Mittelhandköpfchen verläuft.

Die von den Händen des Patienten gewonnenen Röntgenbilder ergeben nun ein überraschendes Verhalten (Tafel VIII, Fig. 2). Es besteht eine Gabelung des 3. Metacarpal-

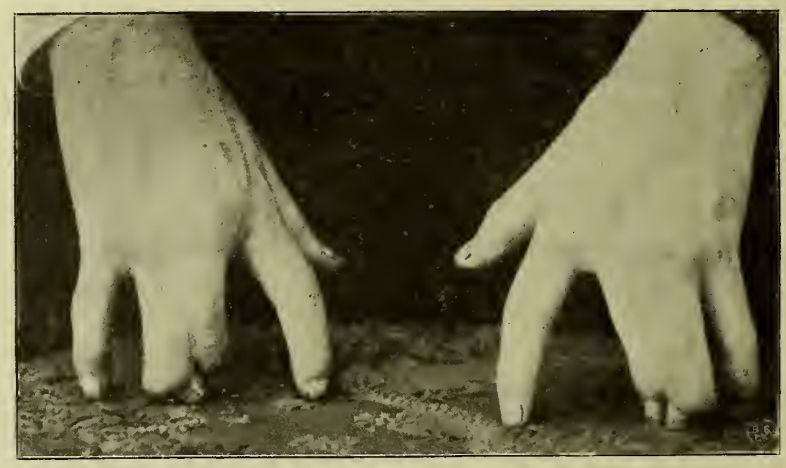

Fig. 20. 24jähriger Patient mit Syndaktylie zwischen Mittel- und Ringfinger. In der Hautbrücke erweist die Durchleuchtung beiderseits einen überzähligen Finger.

knochens mit Einschaltung eines überzähligen Fingers zwischen die durch Syndaktylie verbunden Finger. Rechterseits verläuft der 3. Mittelhandknochen gerade; an der Grenze seiner proximalen und distalen Hälfte entspringt an dem ulnaren Rande ein Seitenzweig von etwa dem dritten Teil seiner Stärke, der in der Höhe der übrigen Capitula metacarpi gleichfalls ein Köpfchen trägt, an welches sich ein vollkommen ausgebildeter, eng zwischen die miteinander verwachsenen Ring- und Mittelfinger eingekeilter überzähliger Finger anschliesst. Links spaltet sich der entsprechende Metacarpalknochen gabelförmig in zwei gleich starke, gleichmässig nach der Seite divergierende, einen Winkel von ca. 50° einschliessende Zinken, deren radialwärts gelegene mit dem Mittelfinger in Verbindung tritt, während die ulnare Zinke einen überzähligen Finger trägt. Die 1. Phalanx des letzteren scheint mit dem entsprechenden Ringfingergliede, an das der etwas dünne 4. Mittelhandknochen in normaler Weise herantritt, in der Mitte verwachsen zu sein; die zweiten Glieder sind getrennt, die dritten wieder brückenförmig miteinander verbunden.

Patient ist Möbelpolier und vermag als solcher die gleiche Arbeit wie seine wohlgebildeten Kollegen zu leisten, indem er die zum Polieren notwendigen Ballen Wolle mit seiner notdürftig zur Faust geschlossenen Hand genügend zu fixieren vermag. Zu einer operativen Beseitigung seiner Handverbildungen war er aus diesem Grunde nicht zu bestimmen. Die nahe-

liegende Vermutung, dass auch bei dem Kinde neben der Syndaktylie eine Hyperdaktylie bestehen würde, erschien bei der hier zur Trennung der Verwachsung beiderseits vollführten Operation zunächst nicht wahrscheinlich. Nach v. Langenbecks Methode, die den besten Überblick versprach, wurde in der Mitte des Mittelfingers auf dem Dorsum und in der Vola je ein Längsschnitt geführt, und nach dem Zurückpräparieren der Lappen die Trennung der verwachsenen Finger bewirkt. Ein überzähliger Teil wurde dabei nicht gefunden; dagegen konnte nach der beiderseits vorhandenen grösseren Dicke der einzelnen Ringfingerabschnitte gegenüber denjenigen des Mittelfingers die Vermutung entstehen, dass vielleicht ähnliche Verwachsungszustände im Bereiche des Knochens, wie sie an der linken Hand des Vaters konstatiert worden sind, auch hier vorlägen. Nach 8 Tagen wurde auf jeder Seite die vollständige Heilung der an der Radialseite des Ringfingers genähten Wunde konstatiert. Auch die Überhäutung des Mittelfingers erfolgte binnen kurzem, ohne dass noch Transplantationen erforderlich gewesen wären. Das erhaltene Resultat, das ich ein Jahr nach dem Eingriff nochmals zu kontrolieren vermochte, ist auf beiden Seiten ein gutes geblieben.

In Bezug auf das Zustandekommen der Hyperdaktylie stehen sich verschiedene Auffassungen gegenüber. Die Thatsache des gewöhnlichen Sitzes am Rande von Hand und Fuss haben von Darwin an einer Reihe von Autoren, in neuerer Zeit namentlich Bardeleben, dazu Veranlassung gegeben, die Anomalie im atavistischen Sinne als einen Rückschlag auf einen vielfingrigen Urahn aufzufassen, indem „verlorene“ radiale resp. ulnare Strahlen, welche man beim Menschen, vielen Säugetieren, Reptilien und Batrachiern in Gestalt längst bekannter, meist als Sesambeine aufgefasster Knochen finden wollte, in Form von supernumerären Fingern in die Erscheinung treten sollten. Gegenbaur, Tornier, Zander u. a. haben diese Auffassung der Hyperdaktylie als einer theromorphen Varietät auf das schärfste bekämpft; sie würde selbst im Falle einer Berechtigung nur die gewöhnlichen Fälle von Verdoppelung des Daumens und des kleinen Fingers erklären; zwischen den normalen Fingern auftretende überzählige Bildungen — wie in unserem letzten Falle — werden, nachdem Albrecht's Versuch der Zurückführung derselben auf die Rochen, bei denen sich jeder Finger mit beinahe mathematischer Regelmässigkeit gegen den Flossenrand in zwei Finger spaltet, wohl von keiner Seite Anerkennung gefunden hat, allgemein zu den Missbildungen im eigentlichen Sinne des Wortes gezählt.

Die Hyperdaktylie als Missbildung kann auf zweierlei Art und Weise zu stande kommen infolge einer dem Keim von Anfang an anhaftenden Eigentümlichkeit oder durch von aussen auf die Extremitätenanlage wirkende Momente, von denen man namentlich amniotische Falten oder Fäden, die sich den vorwachsenden Gliedmaassen entgegenstellen, in dieselben eindrücken und einschneiden und Teile derselben mehr oder weniger abtrennen, für die fragliche Verbildung verantwortlich gemacht hat. Amnionfalten, welche die Finger und Zehen während ihrer Ontogenese fest einschliessen und dadurch am strahlenförmigen Auseinanderwachsen hindern, sollten dabei gleichzeitig die die Hyperdaktylie, wie in mehreren Fällen unserer Beobachtung, gelegentlich begleitende Syndaktylie erklären. Der ersteren Auffassung der Verbildung als Resultat einer abnormen Keimanlage huldigen u. a. Ziegler, Pott, Falkenheim. Sie stützen ihre Anschauung gegenüber den Anhängern der mechanischen Theorie im wesentlichen auf die häufige Symmetrie und Erblichkeit der fraglichen Anomalien. Diese beiden Argumente hat neuerdings besonders Zander zu entkräften sich bemüht. Er betont mit Gegenbaur die häufige — auch in unserem letzten Falle konstatierte — Verschiedenheit beider Teile bei bilateral symmetrischer Polydaktylie und verweist in der Erwägung, dass der Embryo sowohl wie das Amnion zunächst eine vollständige bilaterale Symmetrie zeigen, auf die Möglichkeit, dass gelegentlich Falten in dem Amnion genau symmetrisch auftreten und auf die gleichen Stellen der Gliedmaassen einwirken können. Mit der häufigen Vererbung der Polydaktylie findet sich Zander in der Weise ab, dass er die zum ersten Male in einer Familie auftretende

Missbildung als eine im obigen Sinne erworbene auffasst, die als in einer frühen Entwickelungsperiode zu einer Zeit, wo sich die einzelnen Organanlagen noch nicht differenziert haben, entstanden, sich dem betreffenden Individuum so fest aufprägt, dass sie auf die Nachkommenschaft übertragen werden kann. Zander verfällt hierbei unbewusst selbst auf das dunkle Gebiet der Keimesvariation; wenn man überdies die häufige Kombination der Hyperdaktylie mit Verbildungen innerer Organe in Betracht zieht — an einem am 14. Juni 1897 von mir der Freien Vereinigung der Chirurgen Berlins demonstrierten Präparate fanden sich 6 Finger an der Ulnarseite der Hände neben Ectopia vesicae, Verbildungen des Herzens und der Lungen — so kann man nicht umhin, über die mechanische Erklärung des Zustandekommens der Hyperdaktylie und Syndaktylie, so sehr dieselbe auch unserem Causalitätsbedürfnis entsprechen würde, vor der Hand noch ein non liquet auszusprechen.

Noch ein Wort über die Vererbung der Polydaktylie, die zuweilen so weit geht, dass ganze Generationen überzählige Glieder aufweisen. Ein besonderes drastisches Beispiel in dieser Beziehung verdanke ich einer freundlichen Mitteilung des Niederländischen Oberstabsarztes a. D. Herrn Dr. Beyfuss.

Ein Bruder des Sultans von Pontianak, der Hauptstadt des westlichen Teiles der Insel Borneo, ein Muhamedaner von malayischer Abkunft, der Herrn Dr. Beyfuss wegen eines Malariaanfalles konsultierte, zeigte an beiden Händen ein doppeltes Daumenglied. Als er gefragt wurde, ob er sich diese Missbildung nicht operativ entfernen lassen wollte, erwiderte er entrüstet, es sei dieses das besondere Merkmal seiner Familie, auf welches die einzelnen Mitglieder stolz, an dem sie „bei Hofe“ kenntlich seien, und das sie quasi als „Wappen“ mit Stolz trügen. Alle seine Vorfahren hätten es besessen. Gleichzeitig liess er seinen männlichen Sprossen von 11 Jahren herbeiholen, der die gleiche Doppelbildung zeigte.

Vielfach findet man — so in unserer 2. Beobachtung — die Polydaktylie bei Kindern, die Ehen unter Blutsverwandten entstammen. Ein derartiger Einfluss tritt besonders charakteristisch in einer von Potton der Pariser anthropologischen Gesellschaft gemachten Mitteilung hervor. In einem vom Verkehr abgeschlossenen Dorfe im Departement d'Jsère, in welchem Ehen zwischen Verwandten sehr häufig waren, hatten fast alle Einwohner an jeder Hand sechs Finger und an jedem Fuss sechs Zehen. Als durch bequemen Verkehr die Ehen mit normalen Leuten aus den benachbarten Orten mehr und mehr zunahmen, wurden die überzähligen Finger und Zehen der neugeborenen Kinder allmählich kleiner und kleiner und verschwanden schliesslich ganz.

Röntgenbilder von überzähligen Fingern sind bereits von Londe und Meige, Morguan, Boinet und Seldowitsch publiziert worden.

Wie wertvoll dieselben für die Therapie sich gestalten können, lehrt ohne weiteres ein Blick auf die besprochenen Skiagramme, die uns mit vollster Klarheit über die Art und Weise der Verbindung der zu entfernenden Teile unterrichten.

Der praktische Wert der in dem Falle von Syndaktylie gepaart mit Polydaktylie erhaltenen Ergebnisse liegt in dem Nachweis der Möglichkeit der Einschaltung eines überzähligen, der klinischen Untersuchung sich entziehenden Fingers resp. einer überzähligen Fingeranlage, wie sie auch Schüller zwischen zwei durch Syndaktylie miteinander verbundenen Gliedern fand. Die Berücksichtigung einer solchen Möglichkeit, die man eventuell vorher durch Anwendung des Röntgenverfahrens ausschliessen kann, wird bei der Ausführung einschlägiger Operationen vor unangenehmen Überraschungen bewahren.

VII. Die Verschmelzung von Metacarpalknochen und Fingern.

Verschmelzungen mehrerer Mittelhandknochen untereinander habe ich an drei Fällen zu beobachten Gelegenheit gehabt. Zweimal bestand eine Vereinigung des 4. und 5. Metacarpale bei sonst wohlgebildeter Hand. Es handelte sich einmal um einen 27 Jahre alten,

ausserdem mit einer Halsrippe behafteten Kollegen, bei dem rechterseits der kleine Finger, $1^1/_2$ cm oberhalb der Basis des Ringfingers, dem Ulnarrande der Hand in einem Winkel von 45^0 aufsass. Das Skiagramm (Tafel VI, Fig. 6) erwies die beiden oberen Drittel des 4. und 5. Metacarpale verwachsen, das letztere dann mit einer Gelenkfläche für den Ohrfinger endigend.

Ganz analog waren die Verhältnisse symmetrisch auf beiden Seiten eines 8jährigen Knaben. Das Röntgenbild (Tafel VI, Fig. 7) erweist hier nur an dem proximalen Ende des 4. Mittelhandknochens eine Epiphyse, während eine solche an dem Ende des fünften fehlt.

Für diese beiden mitgeteilten Fälle finde ich nur ein Analogon in der Litteratur bei einem 11jährigen, von Norbert Stadtmüller publizierten Falle, bei dem ebenso wie in unserer letzten eigenen Beobachtung die Affektion symmetrisch auf beiden Seiten bestand. Es befand sich ausserdem zwischen der Basis der Grundphalangen der beiden am meisten ulnarwärts liegenden, weit voneinander abstehenden Finger eine kurze, an eine Schwimmhaut erinnernde Hautbrücke, die in unseren Beobachtungen fehlte. Stadtmüller nimmt eine Entwicklungshemmung als Ursache der Deformität an, ohne über die Qualität dieser Ursache etwas Bestimmtes aussagen zu können.

Ein weiteres Beispiel von Verwachsungen der Mittelhandknochen und zwar hier mit einer distalwärts erfolgenden Gabelung, ergab mir die Durchleuchtung eines Patienten, bei dem sämtliche Finger der linken Hand zu einer gemeinsamen Platte verwachsen waren, die an ihrem distalen Ende vier an den Rändern verwachsene Nägel trug. Das Skiagramm (Tafel VIII, Fig. 4) zeigte in der Handwurzel nur 5 Knochen, im Metacarpus 4 Glieder, von denen die beiden ulnarwärts gelegenen im proximalen Drittel nur einen einzigen Knochen bildeten, während die distalen Anteile auseinanderwichen. Eine ähnliche Spaltung bestand im Bereiche des überaus breiten, auf den 1. Mittelhandknochen folgenden Gliedes, dessen beide Zinken ebenso wie die gut ausgebildeten 1. Phalangen der übrigen Finger mit den verkümmerten, auf dem Photogramm nicht deutlich von einander abgrenzbaren folgenden Gliedern artikulierten.

Was die übrigen Formen der Syndaktylie anbetrifft, so verweise ich auf das bei Gelegenheit der amniotischen Abschnürungen und der Polydaktylie über die Kombination dieser Verbildungen mit Syndaktylie Gesagte. Auf die gewöhnlichen Formen der Fingerverwachsungen genauer einzugehen, kann ich wohl deshalb hier unterlassen, weil jedes Lehrbuch sie verzeichnet.

VIII. Verdoppelung der Zeigefinger bei Mangel der Daumen.

Der in folgendem zu besprechende Fall meiner Beobachtung, der übrigens schon von Herrn Dr. Menke auf meine Veranlassung einer eigenen Bearbeitung unterzogen worden ist, dürfte als ein besonders trefflicher Beleg für den Wert der Durchleuchtung zur Beurteilung angeborener Anomalien anzusehen sein.

Es handelt sich um ein jetzt 6jähriges Mädchen, die Schwester der beiden in Fig. 10 und 14 abgebildeten Patienten mit Defektbildungen im Bereiche der oberen Extremitäten. Sonst wohlentwickelt, zeigt sie an beiden Händen (Fig. 21) 5 dreigliedrige nebeneinander in einer Ebene liegende Finger, deren am meisten radialwärts gelegene, nach Analogie anderer in der Litteratur verzeichneter und abgebildeter Fälle (Polaillon u. A.), zu der Vermutung Anlass geben könnte, es handle sich um dreigliedrige Daumen.

Fig. 21.
6jähriges Mädchen mit Verdoppelung der Zeigefinger bei Mangel der Daumen.

Beiderseits fehlt ein Thenar, während der Hypothenar normale Ausbildung zeigt. Die Finger der linken Hand können in ausgiebigem Maasse gespreizt, gebeugt und gestreckt werden, doch fehlt dem fast die Länge des Zeigefingers erreichenden radialen Nachbarn das Oppositions-

vermögen. Rechterseits ist der am meisten radialwärts gelagerte Finger kürzer als links; er reicht mit seiner Spitze nur bis zum ersten Interphalangealgelenk des Zeigefingers und ist in seiner Beweglichkeit beschränkt. Seine erste Phalanx zeigt eine leichte Deviation radialwärts, während die folgenden Glieder wieder nach der Ulna zu tendieren. Eine Opposition ist auch hier unmöglich. In beiden Handflächen erstreckt sich je eine tiefe Furche von der Ulnarseite zur Mitte des Zeigefingers mit seichten, zur Radialseite der Hand ziehenden Nebenfurchen. Das Röntgenbild (Tafel VIII, Fig. 3) zeigt die untere Epiphyse des Radius und in der Handwurzel das Os capitatum, hamatum und triquetrum, ausserdem an sämtlichen Knochen der Mittelhand und der Finger die Epiphysenkerne. Gerade die Berücksichtigung der Verhältnisse dieser Kerne giebt uns einen wichtigen Fingerzeig für die Beurteilung der an der Radialseite gelegenen Glieder.

Bekanntlich unterscheiden sich die Mittelhandknochen einer normalen Kinderhand dadurch von den Phalangen, dass sich bei ersteren die Epiphysen distal-, bei letzteren proximalwärts an die Diaphysen anlegen. Nur der Mittelhandknochen des Daumens macht in dieser Beziehung eine Ausnahme, indem er in Bezug auf die Lagerung seiner Epiphyse mehr dem Vorderarm zu ganz die Charaktere eines ersten Fingergliedes trägt und damit die schon von Galen aufgestellte Behauptung, dass der Daumen dreigliedrig sei und eines Metacarpus entbehre, stützt.

Berücksichtigen wir die Lagerung der Epiphysen in unserem Falle, so finden wir rechterseits auch an dem 1. Metacarpale eine distalwärts gelagerte Epiphyse, die entsprechend der Kürze dieses Knochens im Verhältnis zu seinen Nachbarn (26 und 37 mm) sehr klein erscheint. Linkerseits ist gleichfalls eine hier die Grösse der Epiphyse des Nachbarknochens fast erreichende distale Epiphyse zu erkennen, was der annähernd gleichen Länge beider Knochen (35 und 37 mm) entspricht. Wir würden demnach den fraglichen Finger nicht als Daumen, sondern als überzähligen Zeigefinger anzusprechen haben, an welcher Auffassung auch der Umstand nichts zu ändern vermag, dass wir an dem 1. linksseitigen Mittelhandknochen einen offenbar im Verschwinden begriffenen — aber auf einer Reihe von Kontrolaufnahmen stets wieder sich deutlichst markierenden — Epiphysenkern entdecken. Vielmehr ist dieser auffällige Befund eine Bestätigung der Angabe Thompsons, dass das Metacarpale II, das ja unserem Metacarpale I entspricht, noch nach der Geburt eine proximale Epiphyse besitzt.

Die Klarstellung dieser Verhältnisse wäre ohne das Röntgenverfahren eine Unmöglichkeit gewesen, und so dürfte wohl mancher der als Daumen mit drei Gliedern publizierten Fälle, von denen einzelne in ihrer Beschreibung stark an unseren eigenen Fall erinnern, falls dem Autor das Hilfsmittel der Durchleuchtung zur Verfügung gestanden hätte, in anderem Lichte erschienen sein.

Um den Unterschied von „Einst und Jetzt“ recht drastisch vor Augen zu führen, kann ich mir nicht versagen, im Gegensatz zu der Leichtigkeit, mit der uns heutzutage eine in wenigen Sekunden gefertigte Röntgenaufnahme über alle in Betracht kommenden Punkte orientiert, nach Pfitzners Bericht zu schildern, mit welchen Mühen vordem die Beschaffung eines unserem Falle analogen Präparates verknüpft war.

Rüdinger hatte bei einem Patienten und in gleicher Weise bei dessen Tochter während des Lebens beiderseits sechs dreigliedrige Finger, von denen keiner den Daumencharakter aufwies, entdeckt. Er brachte es fertig, den Träger der Monstrosität, einen gutsituierten Glasermeister, nicht aus den Augen zu verlieren, obgleich derselbe von München nach Augsburg zog, und von seinem Ableben rechtzeitig benachrichtigt zu werden. Aber sein Begehr, die Hände ablösen zu dürfen, wird von der trauernden Wittwe abgewiesen. Noch nicht entmutigt, lässt Rüdinger nun die Wittwe observieren; als ihm drei Jahre später die freudige Nachricht gebracht wird, dass dieselbe im Begriff stehe, einen neuen Ehebund einzugehen, hält er den Zeitpunkt für günstig, einen neuen Sturm auf ihr hartes Herz zu riskieren. Als gewiegter Menschenkenner hatte er nicht unrichtig spekuliert. Das Interesse an dem früheren Ehegatten war erkaltet, und Rüdinger erhielt die Zusage passiver Billigung. Nun galt es noch die Genehmigung

resp. Konnivenz der weltlichen und geistlichen Behörden zu erlangen, und dann erst konnte er dazu schreiten, in finsterer Nacht bei Laternenschein durch den gut entschädigten Totengräber die Gruft aufgraben und den Sarg öffnen zu lassen, um die ersehnten Hände daraus zu entnehmen.

Zwei Fälle von dreigliedrigen opponierbaren Fingern sind übrigens mit Hilfe von Röntgenbildern durch Salger als Daumen erwiesen worden.

IX. Die Spalthand.

Unter der Bezeichnung der Spalthand wird eine Anomalie von den übrigen Defektbildungen an der oberen Extremität abgesondert, die in einem Fehlen des Mittelfingers resp. mehrerer mittlerer Finger mit oder ohne gleichzeitigen Defekt der entsprechenden Mittelhandknochen ihren Ausdruck findet. Indem die Hand durch den so entstehenden Spalt in zwei gegeneinander bewegliche, wohl auch opponierbare Hälften zerfällt, resultiert ein eigentümliches, an eine Krebsscheere erinnerndes Aussehen. Die Affektion findet sich vielfach an beiden Händen, oft in verschiedener Ausbildung und vergesellschaftet sich auch mit anderweitigen Missbildungen, namentlich analogen Spaltbildungen an den Füssen.

So hatte ich Gelegenheit eine Familie kennen zu lernen, in der drei Kinder gesunder Eltern mehr oder minder ausgeprägte Spalthände zeigten. Dem ältesten 10jährigen Sohn fehlten an beiden Händen die Mittelfinger und dritten Mittelhandknochen, der 6jährigen Tochter nur der rechte Mittelfinger, während bei dem jüngsten einjährigen Kinde lediglich der Daumen und kleine Finger vorhanden waren, und ausserdem ein rechtsseitiger angeborener Klumpfuss bestand. Eine Familie, über die Mayer unter Wiedergabe einer Anzahl von Röntgenbildern berichtet, zeigte in noch exquisiterem Mafse die dieser Missbildung ganz besonders eigentümliche Neigung zur Vererbung. Waren doch unter den 20 Individuen, die seit dem ersten Auftreten der Spaltbildungen das Licht der Welt erblickt hatten, 13 in der charakterischen Weise verbildet. Es konnte hier keinem Zweifel unterliegen, dass die Anomalie durch die männlichen Mitglieder weiter verbreitet wurde. Der zuerst Behaftete war zweimal verheiratet und hatte mit der ersten Frau zwei, mit der zweiten vier Kinder erzeugt. Alle zeigten die Missbildung. In den folgenden Generationen blieben dann regelmässig die Mitglieder weiblichen Geschlechts von der Anomalie verschont.

Solche Beobachtungsreihen wiederlegen ohne weiteres die von Kümmell und Riedinger verfochtene Hypothese einer mechanischen Erklärung der in Rede stehenden Bildungen. Beide Autoren schreiben amniotischen Falten und Strängen die Schuld zu und erklären gleichzeitig durch eine Hinderung der Entfaltung der Endglieder die fast alle Fälle von Spaltbildungen begleitende Syndaktylie, die sich auch in dem auf Fig. 11 und Tafel III Fig. 3 abgebildeten, streng genommen gleichfalls in dieses Kapitel gehörigen Falle wiederfindet. Kümmell's Eintreten für einen darartigen Entstehungsmodus erscheint um so wunderbarer, als sich in dem von ihm mitgeteilten Falle die Spalthand gleichfalls durch mehrere Generationen vererbt hatte.

In der bisherigen Casuistik finden sich nur 4 Fälle von gleichzeitigem Defekt des Mittelhandknochens bei Spalthand. Ich möchte daher auf einen analogen Fall, den ich bei einer 36jährigen Patientin zu beobachten und mittelst des Röntgen-Verfahrens zu untersuchen Gelegenheit gehabt hatte, hier noch etwas genauer eingehen.

Die Kranke, um die es sich handelt, stammt aus einer gesunden Familie; speziell sind die Eltern wie zwei Brüder frei von Verunstaltungen. Sie selbst zeigt eine Verbildung ausschliesslich der rechten Hand. Diese zerfällt durch einen zwischen Zeige- und Ringfinger bis zur Handwurzel reichenden weitklaffenden Spalt in zwei Hälften. Narbenbildungen irgendwelcher Art fehlen. Bei gewöhnlicher Haltung divergieren die beiden den Spalt begrenzenden Mittelhandknochen in einem Winkel von 60°, der aktiv um etwa 10° vergrössert und verkleinert werden kann, während passiv die beiden Metacarpalia fast völlig aneinandergelegt und bis zu einem Winkel von 90° gespreizt werden können.

Während der Daumen seine normale Gestaltung aufweist, zeigt der Zeigefinger, bei abnorm grosser, fast einen Winkel von 90° betragender seitlicher Beweglichkeit in dem Metacarpophalangealgelenk, eine leichte, etwa 20° betragende Flexionsstellung in dem ersten Zwischengelenk. Die beiden ulnarwärts liegenden Finger sind permanent im rechten Winkel gebeugt. Die ganze Hand lässt sich zur Faust schliessen. Patientin vermag ohne Beschwerden ihre häuslichen Arbeiten zu verrichten.

Fig. 23.
Rechtseitige Spalthand bei einer 36jährigen Patientin.

Die einschlägigen Verhältnisse werden ohne weiteres aus dem beigefügten Skiagramm (Fig. 23) klar. Wie dies namentlich auf der Rekonstruktionzeichnung einer Dorsalansicht der Handwurzel (Fig. 24) hervortritt, die ich wiederum der Güte des Herrn Prof. Pfitzner und seinem vortrefflichen Zeichner, Herrn E. Kretz in Strassburg, verdanke, ist hier Capitatum secundarium statt mit dem Capitatum mit dem Hamatum verschmolzen, sowie

vom Metacarpale III nur das Styloid als ganz oder teilweise selbständiges Carpale erhalten.

Das Styloid ist gewöhnlich mit Metacarpale III verschmolzen und bildet dessen Proc. styloides (90 %); seltener ist es mit Capitatum oder Trapezoid verschmolzen (6 %) oder bleibt selbständig als sogenannter überzähliger Handwurzelknochen (4 %).

Das Capitatum secundarium bildet die dorso-ulno-distale Ecke des Capitatum (also auf dem Handrücken die Ecke, die dem Metaparle IV zugekehrt ist). Es ist beim Erwachsenen nicht selten noch ringsherum deutlich abgesetzt — bekanntlich sind die überzähligen Carpalia beim menschlichen Embryo unendlich viel häufiger als beim Erwachsenen — aber bis jetzt erst ein einziges Mal (W. Gruber) als selbständiges überzähliges Handwurzelknöchelchen aufgefunden worden.

Mit dem vorhergehenden Kapitel beschliesse ich diesen Teil des Atlas, indem ich darauf hinweise, dass ich auf die Fälle von angeborenem Defekt der Clavicula und von Makrodaktylie, wie solche unter Wiedergabe von Skiagrammen Carpenter, Schorstein, Planchu, Londe und Meige publiziert haben, deshalb nicht eingegangen bin, weil mir eigene Fälle dieser seltenen Anomalien nicht zur Verfügung standen.

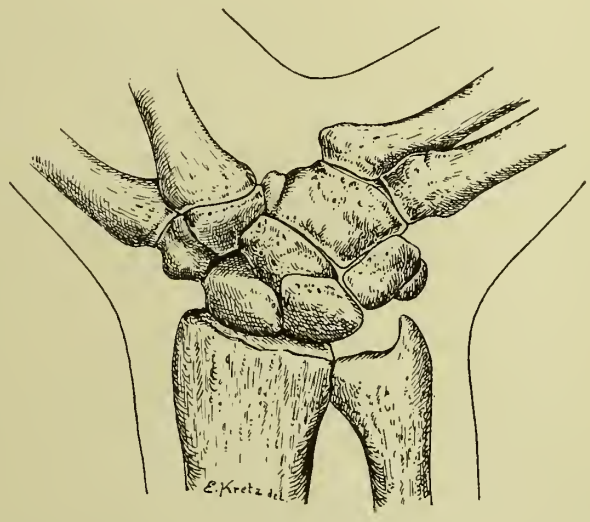

Fig. 24.
Rekonstruktionsbild einer Dorsalansicht der Handwurzel zu Fig. 23.

Die von Carpenter und Schorstein mittelst des Röntgen-Verfahrens untersuchten Fälle von Schlüsselbeindefekt betrafen 8- und 10jährige Mädchen, denen die beiden äusseren Clavicular-drittel und die hier unter normalen Verhältnissen inserierenden Portionen des Pectoralis major, Deltoides und Cucullaris feklten. Trotzdem die mit dem Sternum locker artikulierenden, lateralwärts sich in die Weichteile verlierenden Rudimente funktionell in keiner Weise zur Geltung kamen, war hier ebenso wenig wie in den früher von Gegenbaur und Kappeler beschriebenen Fällen eine Störung im Gebrauch der Arme vorhanden, so dass die Missbildung erst ärztlicherseits zufällig entdeckt wurde. Die Kranken vermochten in auffälligster Weise beide Schultern vorn aneinanderzulegen. Die Schorstein'sche Mitteilung gewinnt dadurch ein besonderes Interesse, dass noch bei 5 Familienmitgliedern der Patientin Anomalien an den Schlüsselbeinen bestanden. Die Makrodaktylie betraf in Planchu's Beobachtung den Mittel- und Ringfinger, in derjenigen von Londe und Meige den Zeige- und Mittelflnger der linken Hand.

Auch die Fälle von angeborenen Luxationen und Deviationen in den Gelenken der oberen Extremität habe ich deshalb ausser Betracht gelassen, weil ihre Beurteilung durch das Röntgen-Verfahren bisher wenig gefördert ist. Ich verweise auf meine frühere Beschreibung und Abbildung eines Falles von angeborener Luxation in den Metacarpo-Phalangealgelenken beider Daumen sowie auf meine Bearbeitung der seitlichen Deviationen der Fingerphalangen. Auf die Wiedergabe der von den betreffenden Patienten gefertigten Skiagramme an dieser Stelle habe ich aus obigem Grunde verzichtet. Eine Luxation des oberen Radiusendes nach oben und aussen bei partiellem Ulnadefekt hat Kirmison mit X-Strahlen untersucht. Bei einer angeborenen Luxation im Schultergelenk hat endlich vor kurzem Scudder an dem Röntt-

genbilde deutliche Störungen in der Knochenentwicklung auf der kranken Seite nachweisen und damit charakteristische Unterschiede im Gegensatz zur traumatischen Verrenkung auffinden können.

Ich habe mich bemüht, soweit dies möglich war, Schlussfolgerungen zu vermeiden und von philosophischen Spekulationen zu abstrahieren. Letztere kommen immer noch früh genug. Vor der Hand kann es nur unsere Aufgabe sein, die Thatsachen selbst in genügendem Umfange klarzustellen.

Dass wir hierfür in der Durchleuchtung ein vortreffliches Mittel besitzen, hoffe ich durch die voraufgegangenen Auseinandersetzungen erwiesen zu haben.

Litteratur.

I. 1. Mc. Burney: Congenital deformity due to malposition of the scapula. New York med. Journ. 1888 p. 582. 2. Sands ibid S. 583. 3. Sprengel: Die angeborene Verschiebung des Schulterblattes nach oben. Arch. f. klin. Chir. Bd. 42 S. 545. 4. J. Gerard Milo: Een geval van dubbelzijdige Sprengels difformiteit. Weekblad voor geneesk. 1897 S. 695. 5. B. Honsell: Doppelseitiger Hochstand der Schulterblätter. Beitr. z. klin. Chir. Bd. 24 Hft. 3 S. 814. 6. F. Beely: Scoliosis capitis — Caput obliquum Zeitschr. f. orthop. Chir. Bd. 2 S. 39. 7. Bolten: Über den angeborenen Hochstand des einen Schulterblattes (Sprengel'sche Deformität). Münch. med. Wochenschr. 1892 No. 38 S. 671. 8. Perman: Tyänne fall af medfödd förskjutning uppât af skulder. Nord. medic. Arkiv Stockholm 1892 Bd. 24 N. F. Bd. 2 S. 12. 9. Th. Kölliker: Bemerkungen zum Aufsatze von Dr. Sprengel: Die angeborene Verschiebung des Schulterblattes nach oben. Arch. f. klin. Chir. Bd. 42 S. 925. 10. Derselbe: Zur Frage des angeborenen Hochstandes des Schulterblattes. Centralbl. f. Chir. 1895 No. 27 S. 643. 11. H. Schlange: Über Hochstand der Scapula. Arch. f. klin. Chir. Bd. 46 S. 387. 12. G. Joachimsthal: Über angeborene Defekte langer Röhrenknochen. Deutsche med. Wochenschr. 1895 No. 52 S. 874. 13. Ludwig Wolfheim: Über den angeborenen Hochstand des Schulterblatts. Inaug.-Diss. Berlin 1895. 14. H. Holz: Angeborene Verschiebung des Schulterblatts nach oben. Med. Korrespondenzbl. des Württemb. ärztl. Landesvereins. 1896 No. 33 S. 257. 15. R. Pitsch: Ein Fall von angeborenem Hochstand der Scapula (Sprengel'sche Deformität). Zeitschr. f. orthop. Chir. Bd. 6 S. 52. 16. E. Kirmisson: Traité des maladies d'origine congénitale Paris 1898 S. 486. 17. Tilanus: Over Sprengels difformiteit. Weekblad voor geneesk. 1897 S. 190. 18. Freiberg: Annals of surgery 1899 No. 5 S. 559.

II. 19. Friedrich Koch: Über einen Fall von amniotischer Einschnürung des Unterschenkels mit Klumpfuss. Deutsche med. Wochenschr. 1894 No. 54. 20. J. Wolff: Über einen Fall von angeborener Gesichtsmissbildung. Verhandl. der Berliner medizinischen Gesellschaft 1889 S. 2. 21. Chaussier et Adelon Art. Monstres. Dictionn. des sc. méd. T. 34. 22. Watkinson: London. med. and phys. journ. 1825 T. 52 S. 58. 23. Fitsch cit. bei Kümmel: Die Missbildungen der Extremitäten durch Defekt, Verwachsung und Überzahl. Bibliotheca medica Bd. 3 1895 S. 52. 24. Martin: Amput. spontanée chez le foetus. Gaz. hebdom. de méd. et de chir. 1858 No. 22. 25. Piachaud cit. bei René L'homme: Recherches sur les amputations congénitales. Thèse de Paris 1893. 26. Hillairet: Mémoires de la soc. de biologie 2. série T. III 1856 S. 117. 27. A. H. Buchanan: Case illustrative of the etiology of spontaneous amputation etc. Lond. Med. Gaz. New ser. Vol. I 1840 S. 223. 28. Hennig: Über die durch umschlungene Nabelschnur etc. Arch. f. Gyn. Bd. 11 S. 338. 29. Simonart: Arch. de la méd. Belge 1846. 30. Marchand: Eulenburgs Real-Encyclopädie, 3. Aufl. Bd. 15 Artikel Missbildungen S. 466. 31. Zagorski: Mémoires de l'académie impér. des sciences de St. Petersbourg VIe sér. T. III 1834 S. 3. 32. Simpson: Dublin med. Journ. 1836 No. 29. 33. Abel Buguet: Régénérations osseuses, suivies à l'aide de la radiographie Comptes rendus Séance du 17. juillet 1899 S. 174. 34. Paul Moser: Zur Casuistik der Missbildungen, bedingt durch amniotische Bänder. Berl. med. Wochenschr. 1894 No. 26 u. 27. 35. A. Menzel: Spontane Daktylolyse, eine eigentümliche Erkrankung der Finger. Arch. f. klin. Chir. Bd. 14 S. 667.

III. 36. G. Joachimsthal: Uber angeborene Anomalien der oberen Extremitäten. Gleichzeitig ein Beitrag zur Vererbungslehre. Arch. f. klin. Chir. Bd. 50 Hft. 3. 37. Sayre, New York, Med. Journ. 1893 Nov. 4. 38. Kümmel: Die Missbildungen etc. Bibliotheca medica E. 3. S. 33. 39. Herrschel: Beitrag zur Casuistik und Theorie des congenitalen Radiusdefektes. Inaug.-Diss. Kiel 1878. 40. Robert Wiedersheim: Das Gliedmassenskelet der Wirbeltiere mit besonderer Berücksichtigung des Schulter- und Beckengürtels bei Fischen, Amphibien und Reptilien. Jena 1892. 41. Riese: Glyceringelatineabgüsse. Sitzungsber. d. physikal.-medic. Gesellsch. zu Würzburg 1893 S. 68. 42. G. Joachimsthal: Über den angeborenen totalen Defekt des Schienbeins. Zeitschr. f. orthop. Chir. Bd. 2 S. 140. 43. Erlich: Untersuchungen über die congenitalen Defekte und Hemmungsbildungen der Extremitäten. Virchows Arch. Bd. 100 S. 107. 44. Hildemann: Beitrag zur Casuistik der angeborenen Hemmungsbildungen der Extremitäten. Inaug.-Diss. Kiel 1882. 45. Francesco Parona: Deformitá congenita agli arti inferiori corretta mediante la resezione delle articolazioni dei ginocchi Giornale della R. Academia di medicina di Torino 1880. 46. O. Vulpius: Zur Ver-

wertung der Röntgenstrahlen. Deutsche med. Wochenschr. 1896 No. 30 S. 481. 47. Kirmisson l. c. S. 477. 48. George S. Middleton: A case of congenital absence of the left radius and of the left thumb, malformation of the left ulna, spinal corvature, and complete displacement of the heart to the right. Glasgow, med. Journ. Oktober 1898 S. 244. 49. Ernst Pagenstecher: Defekte an der oberen Extremität. Zeitschr. f. Chir. Bd. 50 S. 427. 50. v. Bardeleben: Ein operierter Fall von beiderseits fehlendem Radius. Deutsche med. Wochenschr. 1899 No. 14. 51. Grunmach: Verhandl. der Berliner anthropologischen Gesellschaft 1897 S. 623.

IV. 52. W. Pfitzner: Doppelbildung und Syndaktylie an der fünften Zehe. Nebst Bemerkungen über die Ausnutzung der Röntgenbilder. Schwalbe's morphologische Arbeiten Bd. 8 S. 218. 53. Joachimsthal: Uber einen Fall von angeborenem Defekt an der rechten Thoraxhälfte und der entsprechenden Hand. Mit genauer Bestimmung der Knochenverhältnisse durch eine Röntgenaufnahme. Berl. klin. Wochenschr. 1896 No. 36. 54. Kümmel l. c. S. 20. 55. Guerrini und Martinelli: Über einen Fall von angeborenen Anomalien der Extremitäten. Zeitschr. f. orthopäd. Chirurgie Bd. VI, S. 67. 56. Londe et Meige: Applications de la radiographie à l'étude des malformations digitales. Comptes rendus T. CXXVI No. 12 S. 921. 57. Th. Burmeister: Ein Fall von sogenannter intrauteriner Unterschenkelfraktur, verbunden mit verschiedenen Knochendefekten. Arbeiten aus dem Gebiet der Geburtshülfe und Gynäkologie (Ruge-Festschrift) Berlin 1896 S. 215. 58. P. Mazzitelli: Sopra un raro caso di assenzo congenita bilaterale del perone Archivis di ortepedia 1898 No. 5.

V. 59. Leboucq: De la brachydactylie et de l'hyperphalangie chez l'homme, Bull. de l'Académie royale de médecine de Belgique. Séance du 30 mai 1896 S. 544. 60. W. Pfitzner: Beiträge zur Kenntnis des menschlichen Extremitätenskelets. Schwalbe's morphologische Arbeiten Bd. 1 S. 37. 61. Gubler: Gazette méd. 1850 S. 636. 62. W. Pfitzner: Beiträge zur Kenntnis des menschlichen Extremitätenskelets. Schwalbe's morphol. Arb. Bd. IV S. 544. 63. C. W. Rougthon: A case of congenital shortness of metacarpal and metatarsal bones Lancet 1897 II S. 19. 64. Kellis vergl. v. Ammon: Die angeborenen chirurgischen Krankheiten des Menschen, Berlin 1842 S. 96. 65. W. Gruber: Beobachtungen des Defekts der Mittelphalangen an allen Fingern und Zehen, an Lebenden beobachtet. Österreich. Zeitschr. für praktische Heilkunde 1865 No. 43. 66. Otto Lanz: Ein Fall von Syndaktylie mit Brachydaktylie. Centralbl. f. Chir. 1899 No 48 S. 1278. 67. Schwegel: Die Entwicklungsgeschichte der Knochen des Stammes und der Extremitäten. Sitzungsber. der Kaiserl. Akademie der Wissenschaften. Wien 1858 S. 31. 68. J. A. Fort: Des difformités congénitales et acquises des doigts et des moyens d'y remédier. Paris 1896 S. 90. 69. Kümmel l. c. S. 25. 70. G. Joachimsthal: Über congenitale Fingeranomalien. Zeitschr. f. orthop. Chir. Bd. 2 S. 441. 71. Menière: Arch. de médecine I série No. 16 S. 378. 72. Thompson: Lancet 1861 Vol. II S. 11. 73. Fränkel: Ein Fall von erblicher Deformität. Berl. klin. Wochenschr. 1871 No. 35.

VI. 74. W. Gruber: Zusammenstellung veröffentlichter Fälle von Polydaktylie mit 6 Fingern etc. Bull. de l'Acad. des sciences de St. Petersbourg. T. 15 S. 459. 75. Carré: Aus der Séance publ. de la Soc. de Toulouse ref. in Schmidt's Jahrb. Bd. 28 S. 136. 76. K. Bardeleben: Zur Morphologie des Hand- und Fussskelets. Sitzungsber. der Jenaischen Gesellsch. f. Medic. und Naturw. 15. Mai 1885, 30. Okt. 1885 u. s. w. 77. C. Gegenbaur: Uber Polydaktylie. Morphol. Jahrb. Bd. 14 1888 S. 394. 78. G. Tornier: Giebt es ein Praehalluxrudiment? Sitzungsber. d. Gesellsch. naturforsch. Freunde zu Berlin Jahrg. 1889 S. 113 u. 175. 79. R. Zander: Ist die Polydaktylie als theromorphe Varietät oder als Missbildung aufzufassen? Virchow's Arch. Bd. 120 S. 453. 80. Albrecht: Über den morphologischen Wert überzähliger Finger und Zehen. Centralbl. f. Chir. 1896 S. 105. 81. R. Pott: Ein Beitrag zu den symmetrischen Missbildungen der Finger und Zehen. Jahrb. f. Kinderheilk. 1884 Bd. 21 S. 382. 82. Falkenheim: Über einen seltenen Fall von hereditärer Polydaktylie mit gleichzeitig erblicher Zahnanomalie. Jenaische Zeitschr. f. Naturw. 1888 Bd. 22 S. 343. 83. Potton: Bull de la Soc. d'anthropologie de Paris Tome IV 1863 S. 66. 84. Londe et Meige: Applications de la radiographie à l'étude des malformations digitales. Comptes rend. T. 126 No. 12 S. 921. 85. G. Morgnan: Skiagrams of a case of polydactylie. Lancet 1896 II p. 1599. 86. Boinet: Polydactylie et atavisme. Revue de méd. 1898 No. 4 S. 316. 87. J. B. Seldowitsch: Über die Gelenke der überzähligen Finger. Annalen der russischen Chirurgie 1894 Hft. 4. 88. G. Joachimsthal: Eine ungewöhnliche Form von Syndaktylie. Langenb. Arch. Bd. 56 Hft. 2. 89. M. Schüller: Syndaktylie mit überschüssiger Phalangenanlage. Fortschritte auf dem Gebiete der Röntgenstrahlen Bd. II Hft. 2 S. 61.

VII. 90. Norbert Stadtmüller: Über einen seltenen Fall von symmetrischer Syndaktylie der Mittelhand. Inaug.-Diss. München 1889.

VIII. 91. Walther Menke: Ein Fall von Verdoppelung der Zeigefinger. Zugleich ein Beleg für den Wert der Röntgenstrahlen zur Beurteilung angeborener Anomalien. Arch. f. Anat. und Physiol. Physiol. Abt. 1899 S. 245. 92. Polaillon: Affections chirurgicales des membres. Paris 1895 S. 637. 93. H. Salger: Zwei Fälle von dreigliedrigen Daumen, 2 Röntgenaufnahmen in natürlicher Grösse. Anatom. Anzeiger Bd. 14 No. 5. 94. W. Pfitzner: Beiträge zur Kenntnis der Missbildungen des menschlichen Extremitätenskelets. Schwalbe's morphol. Arbeiten Bd. 8 Hft. 2 S. 220.

IX. 95. Riedinger: Ein Fall von Spalthand. Intern. photogr. Monatsschr. f. Medic. und Naturw. 1896. 96. C. Mayer: Zur Casuistik der Spalthand und des Spaltfusses. Beitr. zur pathol. Anat. und zur allg. Pathologie Bd. 23 S. 20. 97. W Pfitzner: Die Variationen im Aufbau des Handskelets. Schwalbes morphol. Arb. Bd. IV.

98. George Carpenter: A case of absence of the clavicles. Lancet 1899 I S. 13. 99. Gustave Schorstein: A case of congenital absence of both clavicles ibid S. 16. 100. Gegenbaur: Fall von erblichem Mangel der Pars acromialis claviculae mit Bemerknngen über die Entwicklung der Clavicula. Jenaische Zeitschr, f. Medicin 1864 I. 101. Kappeler: Ein Fall von fast totalem Mangel der Schlüsselbeine. Arch. d. Heilkunde 1875 S. 265. 102. C. Planchu: Un cas de macrodactylie. Lyon méd. 1897 No. 11 S. 371. 103. Joachimsthal: l. c. Arch. f. klin. Chir. Bd. 50 Heft 3. 104. G. Joachimsthal: Über angeborene seitliche Deviationen der Fingerphalangen. Zeitschr. f. orthopäd. Chir. Bd. 2 S. 265. 105. Kirmisson: l. c. S. 392. 106. Charles L. Scudder: Congenital dislocation of the shoulder joint. Americ. Journ. of med. sciones 1898 Febr. S. 125.

Erklärung der Tafeln.

Tafel I.

Fig. 1. Angeborener Hochstand des linken Schulterblattes bei einem 3jährigen Mädchen.

Fig. 2. Fötale Amputation im oberen Drittel des linken Vorderarmes bei einem 9jährigen Knaben.

Fig. 3. Fötale Amputation an der Grenze des mittleren und unteren Drittels des rechten Vorderarmes bei einer 40jährigen Patientin.

Fig. 4. Fötale Amputation im Bereiche der linken Mittelhand bei einem 10jährigen Knaben.

Tafel II.

Fig. 1. Defekt des rechten Ober- und Vorderarmes bei einem 10jährigen Knaben.

Fig. 2. Amniotische Abschnürungen an beiden Händen eines 10jährigen Patienten.

Fig. 3. Amniotische Abschnürungen an den Fingern eines 6jährigen Mädchens.

Tafel III.

Fig. 1. Defekt der beiden unteren Drittel des Radius und Defekt des Daumens auf der linken Seite eines 15jährigen Knaben.

Fig. 2. Defekt des Daumens auf der rechten Seite desselben Kranken.

Fig. 3. Rechte Hand eines 11jährigen Mädchens mit Defekt des Zeige- und Mittelfingers, Verwachsung des Ring- und kleinen Fingers.

Fig. 4. Rechte Hand eines 35jährigen Patienten mit Defekt zweier Finger.

Fig. 4a. Rekonstruktionsbild (Pfitzner) der Dorsalansicht der Handwurzel in Fig. 4.

Fig. 5. Verwachsung von Radius und Ulna im oberen Drittel und Mangel des Daumens auf der linken Seite eines 12jährigen Knaben.

Tafel IV.

Fig. 1. Rechte Hand eines 45jährigen Patienten mit Defekt aller Finger mit Ausnahme des kleinen.

Fig. 2. Linke Hand desselben Kranken mit Fehlen des Daumens, Zeige- und Mittelfingers, Verwachsung des Ring- und kleinen Fingers.

Fig. 3. Fehlen sämtlicher Finger mit Ausnahme des kleinen an beiden Händen der 11jährigen Tochter des obigen Kranken. Triangelbildung in der linken Mittelhand.

Fig. 4. Fehlen sämtlicher Finger mit Ausnahme des kleinen an beiden Händen des 6jährigen Sohnes des obigen Kranken.

Tafel V.

Fig. 1. Beiderseitige Brachydaktylie am Zeige- und Mittelfinger und Hyperphalangie am Zeigefinger (27jährige Patientin).

Fig. 2. Beiderseitige Brachydaktylie am Zeige- und Mittelfinger. Hyperphalangie am rechten Zeigefinger (22jährige Schwester der vorigen Kranken).

Tafel VI.

Fig. 1. Verkürzung der Mittelphalangen an beiden Händen eines 27jährigen Patienten.

Fig. 2. Beiderseitige abnorme Kürze des 5. Mittelhandknochens bei einer 12jährigen Patientin.

Fig. 3. Beiderseitige abnorme Kürze des 4. Mittelhandknochens bei einer 25jährigen Patientin.

Fig. 4. Verkürzung der Mittelphalangen neben Ankylosierung der Fingergelenke bei einem Patienten und

Fig. 5 dessen 13jähriger Tochter.

Fig. 6. Rechte Hand eines 27jährigen Patenten mit Verwachsung des 4. und 5. Metacarpalknochens.

Fig. 7. Beiderseitige Verwachsung des 4. und 5. Metacarpalknochens bei einem 8jährigen Knaben.

Tafel VII.

Fig. 1. Überzähliger Finger am Ulnarrande der rechten Hand eines 49jährigen Patienten. Gelenkverbindung mit dem Metacarpale V und der ersten Phalanx des kleinen Fingers.

Fig. 2. Überzähliger Finger am Ulnarrande beider Hände eines 19jährigen Patienten. Gabelförmige Spaltung des Os metacarpi V.

Fig. 3. Überzählige Finger am Radialrand beider Hände eines 48jährigen Kranken, linkerseits mit dem Os metacarpi pollicis, rechts mit der 1. Phalanx knöchern verbunden.

Fig. 4. Gabelförmige Spaltung der linken Daumenendphalanx bei einem 56jährigen Patienten.

Tafel VIII.

Fig. 1. Os metacarpi I bitidum bei einem 17jährigen Mädchen. Der hier vorhanden gewesene überzählige Finger ist bald nach der Geburt entfernt worden.

Fig. 2. Syndaktylie zwischen Ring- und Mittelfinger an beiden Händen eines 24jährigen Patienten mit Bildung von überzähligen Fingern zwischen den miteinander verwachsenen Teilen.

Fig. 3. Verdoppelung der Zeigefinger und Mangel der Daumen bei einem 6jährigen Mädchen.

Fig. 4. Syndaktylie sämtlicher Finger der linken Hand.

Druck von Ramm & Seemann in Leipzig.

WELLCOME LIBRARY INSTITUTE

1.

4.

3.

2.

Neue Photogr. Gesellsch. Berlin-Steglitz. Verlag von Lucas Gräfe & Sillem in Hamburg.

1.

2.

3.

Neue Photogr. Gesellsch. Berlin-Steglitz. Verlag von Lucas Gräfe & Sillem in Hamburg.

5.

4.

3.

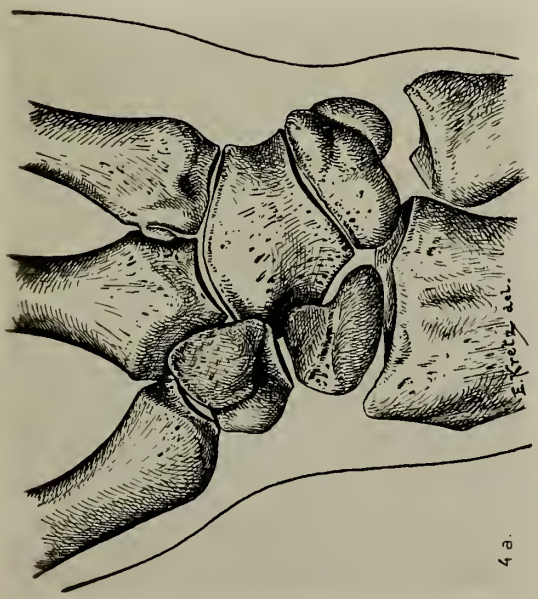

4 a.

1.

2.

Neue Photogr. Gesellsch. Berlin-Steglitz.

Verlag von Lucas Gräfe & Sillem in Hamburg.

1.

2.

3.

4.

Neue Photogr. Gesellsch. Berlin-Steglitz. Verlag von Lucas Gräfe & Sillem in Hamburg.

1.

2.

Neue Photogr. Gesellsch. Berlin-Steglitz. Verlag von Lucas Gräfe & Sillem in Hamburg.

Neue Photogr. Gesellsch. Berlin-Steglitz. Verlag von Lucas Gräfe & Sillem in Hamburg

2.

1.

4.

3.

Neue Photogr. Gesellsch. Berlin-Steglitz. Verlag von Lucas Gräfe & Sillem in Hamburg.

2

1

3

4

Neue Photogr. Gesellsch. Berlin-Steglitz. Verlag von Lucas Gräfe & Sillem in Hamburg.

9 —

Verlag von **Lucas Gräfe & Sillem** in **Hamburg.**

Fortschritte auf dem Gebiete der Röntgenstrahlen

herausgegeben von

Professor Dr. **Deycke** und Dr. **Albers-Schönberg**

sind ein Sammelorgan für alle Publikationen, welche die Anwendung der Röntgenstrahlen zu **medizinischen** Zwecken behandeln. Die **physikalische** und **technische** Abteilung hält den mit Röntgenstrahlen arbeitenden Arzt über die neuesten Erfindungen und Erfahrungen auf dem laufenden. Die mustergültigen Reproduktionen haben dazu beigetragen, der Zeitschrift schnell eine weite Verbreitung zu schaffen.

Preis eines Jahrganges von 6 Heften 30 Mark.

Als Ergänzungshefte hierzu erscheint:

Atlas der normalen und pathologischen Anatomie

in typischen Röntgenbildern

Heft 1: **Die Entwicklung des menschlichen Knochengerüsts während des fötalen Lebens** von Lambertz, Stabsarzt bei der Kaiser Wilhelms-Akademie für das militärärztliche Bildungswesen. Mit 10 Tafeln u. 20 Fig. im Text. Preis 12 Mark.

Heft 2: **Die angeborenen Verbildungen der oberen Extremitäten** von Dr. Georg Joachimsthal, Privatdozent an der Berliner Universität. Mit 8 Tafeln und 24 Figuren im Text. Preis 9 Mark.

Heft 3: **Die topographische Anatomie des Ellbogengelenkes** von Dr. R. Jedlička, Assistent an der böhmisch-chirurg. Klinik des Prof. Maydl in Prag. Mit 8 Tafeln. Preis 4 Mark.

Heft 4: **Die angeborene Luxation des Hüftgelenkes** von Geh. Med.-Rat Professor Dr. Max Schede. Mit ca. 10 Tafeln. (Erscheint demnächst.)

In Vorbereitung befinden sich: **Schussverletzungen** von Generaloberarzt Dr. Schjerning.

Entwicklung des Knochensystems der unteren Extremität nach der Geburt von Oberarzt Dr. C. Sick.

Mikrophotographischer Atlas

zum

Studium der pathologischen Mykologie des Menschen

von

Dr. **Eugen Fraenkel**

Prosektor des Neuen Allgemeinen Krankenhauses in Hamburg

Lieferung 1: **Tuberkulose**

Mit 19 Photogrammen auf 9 Tafeln. ⊙ **Preis 6 Mark**

Die folgenden Lieferungen behandeln **Lepra, Pest, Milzbrand** etc.